KẾT QUẢ TÁI TẠO DÂY CHẰNG CHÉO TRƯỚC MỘT BÓ SỬ DỤNG VỊ TRÍ TÂM DIỆN BÁM BÊN LÀNH

Vũ Tú Nam[1,2,3], Võ Sỹ Quyền Năng[1,2,3], Phạm Trung Hiếu[1,2,3]
Trần Trung Dũng[2,3] và Dương Đình Toàn[1,] ✉

[1]Trường Đại học Y Hà Nội
[2]Hệ thống Y tế Vinmec
[3]Trường Đại học VinUni

Cộng hưởng từ ba chiều (3D) khớp gối lành có thể giúp phẫu thuật viên xác định các thông số giải phẫu của dây chằng chéo trước, hỗ trợ lập kế hoạch và kiểm soát chính xác trong mổ bằng các phương tiện hình ảnh trong mổ. Chúng tôi thực hiện nghiên cứu theo dõi dọc trên 45 bệnh nhân đứt dây chằng chéo trước một bên, được tái tạo một bó bằng phương pháp tất cả bên trong dựa trên các thông số từ cộng hưởng từ 3D gối lành, nhằm so sánh các chỉ số trước và sau mổ, đồng thời đánh giá kết quả lâm sàng. Kết quả cho thấy không có sự khác biệt giữa các thông số vị trí tâm bám và chiều dài của dây chằng chéo trước gối lành trên cộng hưởng từ 3D trước mổ và mảnh ghép trên cắt lớp vi tính sau mổ. Về lâm sàng, độ vững và chức năng khớp gối cũng như mức độ hoạt động thể lực tốt, cải thiện rõ rệt. Nghiên cứu này cho thấy tái tạo dây chằng chéo trước một bó dựa trên thông số từ cộng hưởng từ 3D gối lành đạt kết quả tốt cả về hình ảnh và lâm sàng.

Từ khóa: Dây chằng chéo trước, DCCT, cộng hưởng từ 3D, một bó.

I. ĐẶT VẤN ĐỀ

Đứt dây chằng chéo trước (DCCT) là một trong những tổn thương hay gặp nhất của vùng gối. Phẫu thuật tái tạo dây chằng chéo trước nhằm phục hồi độ vững và chức năng của khớp gối, tránh các tổn thương thứ phát sụn chêm, sụn khớp dẫn đến thoái hóa khớp gối. Về mặt giải phẫu, dây chằng chéo trước được cho là gồm 2 bó chức năng là bó trước trong và bó sau ngoài nên nhiều phẫu thuật viên hướng đến việc tái tạo dây chằng chéo trước hai bó nhằm phục hồi tối đa theo giải phẫu.[1-3] Tuy nhiên, các nghiên cứu tổng quan và phân tích gộp lại thấy rằng không có sự khác biệt về kết quả lâm sàng giữa tái tạo dây chằng chéo trước một bó và hai bó khi theo dõi xa, mặc dù một số nghiên cứu cho thấy tái tạo hai bó có thể cung cấp độ vững khớp gối tốt hơn.[1,2] Do đó, tái tạo dây chằng chéo trước một bó vẫn là lựa chọn cho phần lớn các trường hợp do kết quả tốt và chi phí rẻ hơn, ít đòi hỏi về mặt kỹ thuật hơn. Tuy nhiên, vẫn có đến 10 - 15% các ca tái tạo dây chằng chéo trước thất bại, phải mổ lại. Một trong các nguyên nhân chính dẫn đến thất bại đó là do sai sót vị trí đường hầm để tái tạo dây chằng chéo trước.[4]

Việc xác định vị trí đường hầm phụ thuộc vào kinh nghiệm của phẫu thuật viên và các mốc giải phẫu trong mổ. Kể cả với các phẫu thuật viên giàu kinh nghiệm, việc đặt chính xác đường hầm cũng không hề dễ dàng.[5] Để xác định độ chính xác trong đặt đường hầm tái tạo dây chằng chéo trước, nhiều tác giả sử dụng khớp gối bên lành của chính người bệnh để định nghĩa vị trí tâm diện bám và để lập kế hoạch trước mổ.[6-8] Tuy nhiên, rất ít tác giả thực sự đạt được việc tái tạo dây chằng chéo trước một bó theo đúng vị trí tâm diện bám nguyên thủy của dây chằng chéo trước .

Tác giả liên hệ: Dương Đình Toàn
Trường Đại học Y Hà Nội
Email: duongdinhtoan@hmu.edu.vn
Ngày nhận: 28/04/2025
Ngày được chấp nhận: 24/05/2025

Dựa trên những phương tiện sẵn có tại bệnh viện, chúng tôi phát triển một phương pháp có thể sử dụng hình ảnh cộng hưởng từ (CHT) ba chiều (3D) khớp gối lành của người bệnh để xác định một số thông số quan trọng của dây chằng chéo trước bên lành (bao gồm vị trí tâm diện bám và chiều dài DCCT), qua đó giúp lập kế hoạch và hướng dẫn cho phẫu thuật tái tạo dây chằng chéo trước theo phương pháp tái tạo một bó theo giải phẫu, sử dụng kỹ thuật khoan đường hầm tất cả bên trong cho bên gối tổn thương cho người bệnh bằng việc sử dụng máy chụp cắt lớp vi tính (CLVT) tia hình nón (máy CT cone beam) trong mổ. Mục đích của nghiên cứu là để xác định một số thông số của dây chằng chéo trước bên gối lành và của mảnh ghép dây chằng chéo trước sau mổ; đồng thời đánh giá kết quả lâm sàng theo thời gian ở nhóm bệnh nhân nghiên cứu.

II. ĐỐI TƯỢNG VÀ PHƯƠNG PHÁP

1. Đối tượng

Bệnh nhân (BN) được tái tạo dây chằng chéo trước một bó theo kỹ thuật "tất cả bên trong" bằng mảnh ghép gân chân ngỗng tự thân sử dụng vị trí tâm diện bám dây chằng chéo trước gối lành theo phương pháp lưới chữ nhật trên CHT 3D khớp gối bên lành, kiểm soát bằng hình ảnh CLVT trong mổ (chúng tôi tạm gọi là phương pháp "ánh xạ giải phẫu") được theo dõi tối thiểu 12 tháng.

Tiêu chuẩn lựa chọn

Tuổi từ 18 - 45; không trong thai kỳ (nếu là bệnh nhân nữ); đứt dây chằng chéo trước một bên; không có tiền sử phẫu thuật vùng gối trước đó; không có bất tương xứng chiều dài và trục chi hai bên trên lâm sàng; đồng ý chụp phim CHT 3D khớp gối lành và phẫu thuật tái tạo dây chằng chéo trước một bó sử dụng mảnh ghép gân chân ngỗng sử dụng vị trí đường hầm theo tâm diện bám tham chiếu gối lành.

Tiêu chuẩn loại trừ

Có tổn thương dây chằng chéo trước gối lành trên CHT 3D; có tổn thương nặng sụn chêm cần cắt bỏ toàn bộ/gần toàn bộ sụn chêm; có tổn thương nặng sụn khớp cần tạo vi tổn thương; có tổn thương các dây chằng khác cần khâu sửa hoặc tái tạo; thoái hóa khớp gối rõ với hẹp khe khớp và xuất hiện gai xương rìa khớp trên CHT; không chụp được hoặc phim chụp CLVT trong và/hoặc ngay sau mổ không đạt yêu cầu (nhiễu, không lấy hết khớp gối), và không theo dõi đủ tối thiểu 12 tháng sau mổ.

2. Phương pháp

Thiết kế nghiên cứu

Theo dõi dọc, với cỡ mẫu được tính theo công thức xác định một trung bình sử dụng kĩ thuật chọn mẫu thuận tiện. Theo tính toán, cỡ mẫu tối thiểu cần đạt là 39.

Thời gian nghiên cứu

Từ tháng 04/2022 đến tháng 12/2024. Địa điểm nghiên cứu: Bệnh viện Đa khoa quốc tế Vinmec Times City, Hệ thống Y tế Vinmec.

Các chỉ số nghiên cứu gồm: Tuổi, giới, nguyên nhân chấn thương, bên gối tổn thương, thời gian từ khi chấn thương đến khi phẫu thuật, tổn thương sụn chêm phối hợp, vị trí tâm diện bám và đường hầm đùi theo chiều sâu-nông và cao-thấp theo phương pháp lưới phần tư của Bernard-Hertel, vị trí tâm diện bám và đường hầm chày theo chiều trong-ngoài và trước-sau; chiều dài dây chằng chéo trước và chiều dài trong khớp của mảnh ghép DCCT; các thang điểm Tegner, IKDC-2000 chủ quan và khách quan, mức độ trượt ra trước của mâm chày khi đo bằng máy KT-2000, mức độ mất vững khi làm nghiệm pháp chuyển trục lần lượt ở các thời điểm trước phẫu thuật và các thời điểm theo dõi 6 tháng, 12 tháng và lần đánh giá cuối cùng sau mổ. Riêng thang điểm Tegner khai thác cả ở thời điểm trước chấn thương.

Vị trí tâm diện bám/đường hầm đùi theo chiều sâu-nông được định nghĩa là tỉ lệ % giữa khoảng cách từ tâm diện bám/đường hầm đùi đến cạnh nông của lưới phần tư của Bernard-Hertel (d) và kích thước sâu-nông của hình chữ nhật bao mặt trong lồi cầu ngoài theo Bernard-Hertel (D). Vị trí tâm diện bám/đường hầm đùi theo chiều cao-thấp được định nghĩa là tỉ lệ % giữa khoảng cách từ tâm diện bám/đường hầm đùi đến mái liên lồi cầu (đường Blumensaat) (h) và chiều cao của mặt trong lồi cầu ngoài (cạnh cao-thấp của hình chữ nhật bao mặt trong lồi cầu ngoài theo Bernard-Hertel (H) (Hình 1a và 2a). Vị trí tâm diện bám/đường hầm chày theo chiều trong-ngoài được định nghĩa là tỉ lệ % giữa khoảng cách từ tâm diện bám/đường hầm chày đến bờ trong của mâm chày (m) và kích thước trong-ngoài của mâm chày (M) (Hình 1c và 2d). Vị trí tâm diện bám/đường hầm chày theo chiều trước-sau được định nghĩa là tỉ lệ % giữa khoảng cách từ tâm diện bám/đường hầm chày đến bờ trước của mâm chày (a) và kích thước trước sau của mâm chày (A) (Hình 1d và 2e). Chiều dài dây chằng chéo trước và chiều dài trong khớp của mảnh ghép được định nghĩa là khoảng cách giữa tâm diện bám/đường hầm đùi và tâm diện bám/đường hầm chày (Hình 2c và 2f).

Quy trình tiến hành trên một bệnh nhân gồm 5 bước như sau:

Bước 1: Chụp CHT 3D khớp gối lành.

Bước 2: Đo các thông số dây chằng chéo trước khớp gối lành trên CHT 3D.

Bước 3: Tiến hành phẫu thuật như thường quy, đánh dấu vị trí đường hầm theo kinh nghiệm.

Bước 4: Chụp CLVT bằng máy chụp chùm tia hình nón (CT cone beam) trong mổ để chỉnh lại vị trí các đường hầm.

Bước 5: Chụp lại CLVT sau mổ, đo lại các thông số tâm các đường hầm và chiều dài trong khớp của mảnh ghép trên CLVT sau mổ. Vị trí tâm diện bám của dây chằng chéo trước trên CHT 3D khớp gối lành được xác định theo phương pháp của tác giả Vũ Tú Nam và cs (2024), tương tự cách xác định vị trí tâm đường hầm và chiều dài trong khớp của mảnh ghép trên CLVT ở hình 2.[6] Sau đó, bệnh nhân được phẫu thuật như thường quy, vị trí đường hầm đùi được khoan đánh dấu bằng kim dẫn đường có đường kính 2,0mm, khoan thêm một điểm ở phía trước để làm điểm tham chiếu. Ở đầu chày, khoan đánh dấu vị trí đường hầm bằng mũi khoan ngược, đường kính 3,5mm. Sau khi hoàn tất đánh dấu vị trí tâm đường hầm dự kiến, người bệnh được phủ toan vô khuẩn và quét bằng máy CLVT tia hình nón để dựng hình khớp gối trong mổ. Vị trí tâm đường hầm đùi và chày theo kinh nghiệm được xác định trên hình ảnh dựng tái tạo X-quang tương ứng và đo độ sai lệch (nếu có) với vị trí tâm diện bám tham chiếu trên CHT 3D bên gối lành (Mũi tên đỏ ở Hình 1). Độ sai lệch này sẽ giúp phẫu thuật viên có thể chỉnh sửa lại vị trí đặt đường hầm cho chuẩn (Hình 1b). Sau khi hoàn tất cả mổ, người bệnh được quét lại bằng máy CLVT tia hình nón để xác định vị trí tâm đường hầm đạt được và chiều dài trong khớp của mảnh ghép theo cách thức tương tự một cách thống nhất trước, trong và sau mổ (Hình 2).

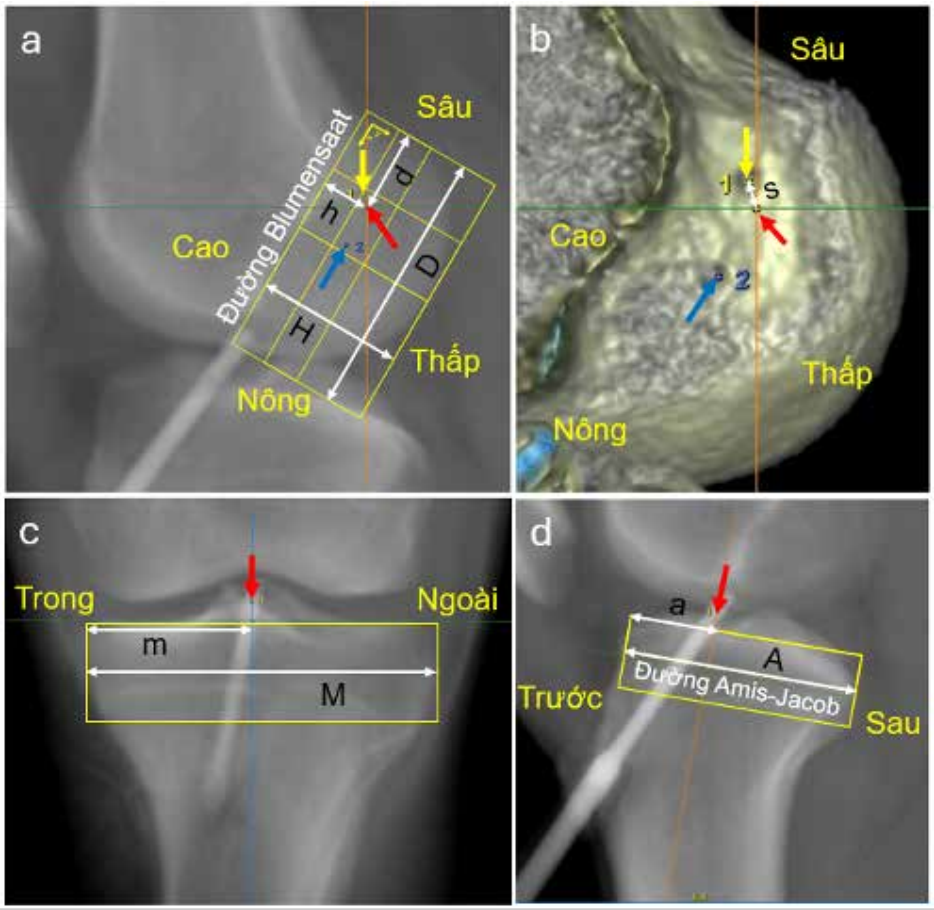

Hình 1. Xác định vị trí tâm đường hầm trong mổ và sai lệch với tâm diện bám tham chiếu gối lành

a-Hình ảnh tái tạo X-quang nghiêng của lồi cầu ngoài xương đùi; b-Hình ảnh dựng hình 3D mặt trong lồi cầu ngoài xương đùi: Mũi tên đỏ là vị trí tâm diện bám tham chiếu trên gối lành. Mũi tên vàng (số 1) là vị trí tâm đường hầm đùi đặt theo kinh nghiệm trong mổ. Mũi tên xanh (số 2) là vị trí điểm tham chiếu trong mổ. s-là khoảng cách giữa tâm đường hầm đùi đặt theo kinh nghiệm và tâm diện bám đùi tham chiếu khớp gối bên lành trên mặt phẳng đứng dọc (sagittal) (mũi tên hai chiều màu trắng).

c,d - Hình ảnh tái tạo X-quang thẳng (c) và nghiêng (d) đầu trên xương chày: Trường hợp này vị trí đặt đường hầm chày theo kinh nghiệm đúng vị trí tâm diện bám chày tham chiếu khớp gối lành trên cả hai chiều trong - ngoài và trước -sau.

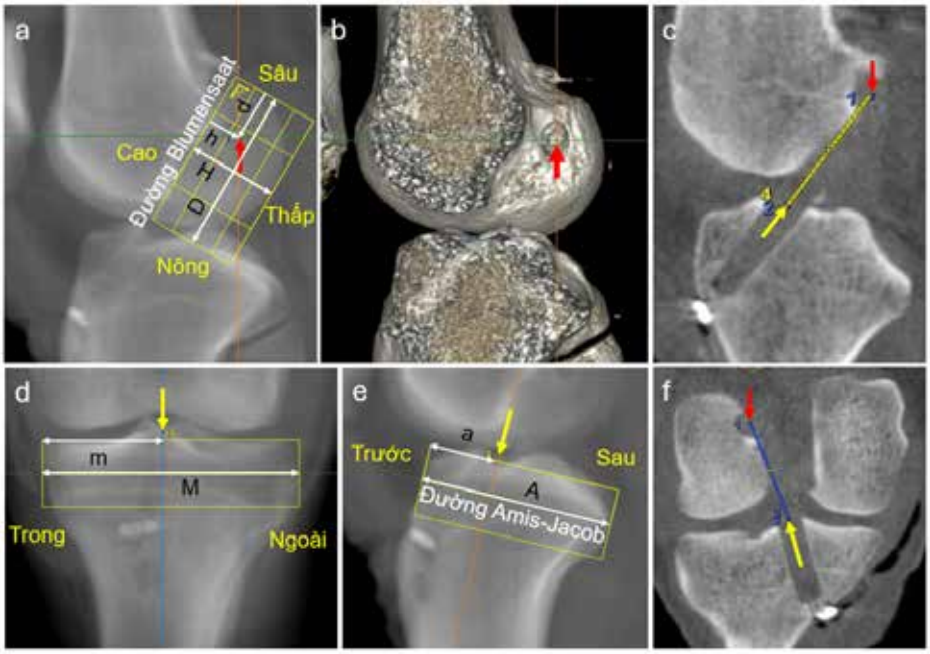

Hình 2. Xác định vị trí tâm đường hầm đạt được và chiều dài mảnh ghép trong khớp trên phim chụp CLVT sau mổ

Mũi tên đỏ là tâm miệng đường hầm đùi đạt được sau mổ, mũi tên vàng là tâm miệng đường hầm chày đạt được sau mổ.

a-Hình ảnh tái tạo X-quang nghiêng của lồi cầu ngoài xương đùi sau mổ.

b-Hình ảnh tái tạo 3D của mặt trong lồi cầu ngoài tương ứng.

d-Hình ảnh tái tạo X-quang thẳng của đầu trên mâm chày.

e- Hình ảnh tái tạo X-quang nghiêng của đầu trên mâm chày.

c,f-Lần lượt là các mặt cắt (đứng dọc chếch (c) và đứng ngang chếch (f) đi qua tâm hai diện bám đùi và chày trên hình ảnh CLVT khớp gối sau mổ để xác định chiều dài trong khớp của mảnh ghép DCCT, tương tự cách đo chiều dài dây chằng chéo trước trên CHT 3D.

Các phép đo được thực hiện hai lần bởi hai nghiên cứu viên và lấy giá trị trung bình, làm tròn đến 1 số thập phân với các phép đo khoảng cách. Kết quả tỉ lệ % được làm tròn đến số nguyên gần nhất. Các phép đo có độ tin cậy giữa các nghiên cứu viên cao với độ tương quan trong nhóm (ICC-Intra class reliability) tốt (> 0,7), Dữ liệu được thu thập và quản lý bằng phần mềm Microsoft Excel 2016. Số liệu nghiên cứu được xử lý bằng phần mềm SPSS 16.0, sử dụng phương pháp thống kê y học bằng các t-test (ghép cặp) với các biến liên tục; và Fisher's exact test với các biến rời rạc. Các phép so sánh có ý nghĩa khi $p < 0,05$.

Các công cụ nghiên cứu gồm: Các thang điểm do người bệnh tự đánh giá (PRO: Patient-reported Outcome) gồm: Thang điểm Tegner-Lysholm, thang điểm IKDC-2000 chủ quan; thăm khám thực thể khớp gối theo bảng đánh giá IKDC-2000 khách quan, máy đo mức độ mất vững trước-sau của khớp gối KT-2000, hệ thống máy cộng hưởng từ 3.0T, hệ thống phòng mổ hybrid với máy chụp CLVT tia hình nón của hãng GE (Mỹ), phần mềm xử lý hình ảnh từ dữ liệu DICOM của GE (Mỹ).

3. Đạo đức nghiên cứu

Nghiên cứu đã được phê duyệt bởi Hội đồng đạo đức trong nghiên cứu y sinh học Công ty cổ phần Bệnh viện Đa khoa quốc tế Vinmec – Trường đại học VinUni theo giấy chứng nhận số 46/2022/CN-HĐĐĐ VMEC, chấp thuận ngày 25/04/2022.

III. KẾT QUẢ

45 người bệnh được chọn và thời gian đánh giá sau mổ trung bình cho thăm khám lâm sàng và thời gian đánh giá trung bình cho các thang điểm PRO lần lượt là 19,5 ± 6,6 tháng và 25,8 ± 2,9 tháng.

Đặc điểm của nhóm bệnh nhân nghiên cứu được thể hiện trong Biểu đồ 1.

Vị trí, chiều dài dây chằng chéo trước và mảnh ghép sau mổ được biểu thị ở Bảng 1.

Kết quả lâm sàng có sự cải thiện có ý nghĩa các thang điểm Lysholm, Tegner và IKDC chủ quan sau mổ so với trước mổ ($p < 0,001$) và theo thời gian ở các thời điểm 6, 12 tháng sau mổ và ở lần khám cuối (trung bình hơn 2 năm sau mổ) ($p < 0,01$). Tuy nhiên, mức hoạt động thể lực theo Tegner vẫn thấp hơn có ý nghĩa so với mức hoạt động thể lực trước chấn thương ($p < 0,001$) (Biểu đồ 2).

Sự cải thiện điểm chức năng theo IKDC khách quan, mức độ nghiệm pháp chuyển trục và mức độ trượt ra trước của xương chày cải thiện rõ rệt so với trước mổ ($p < 0,001$).

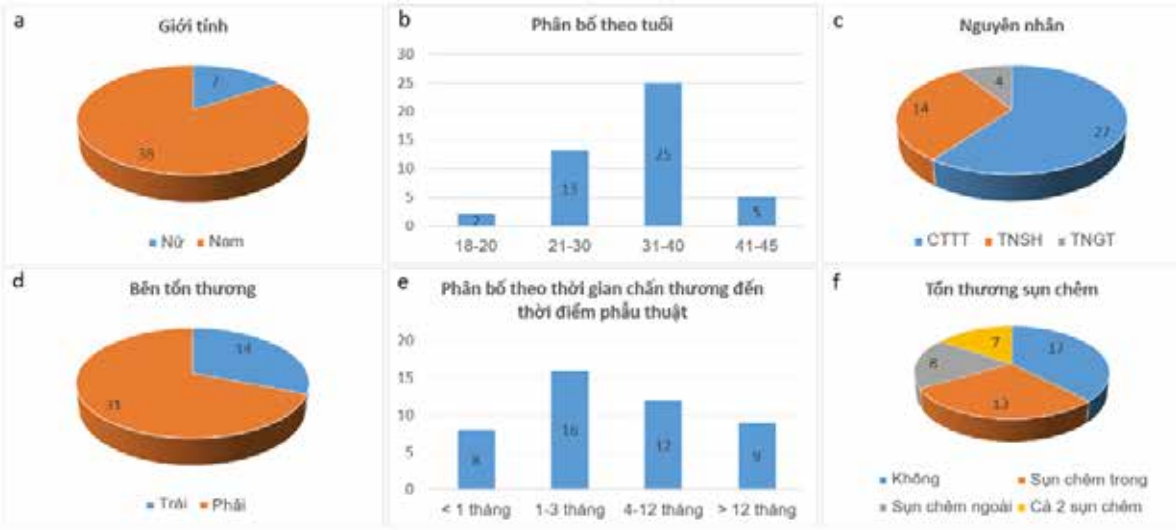

Biểu đồ 1. Đặc điểm chung của nhóm bệnh nhân nghiên cứu

Nhận xét: Người bệnh chủ yếu là nam giới, với trên 50% ở độ tuổi 31 - 40, nguyên nhân chính là các chấn thương thể thao (chiếm khoảng 60%), khoảng 2/3 các ca tổn thương ở chân phải, hơn 50% người bệnh được phẫu thuật trong vòng 3 tháng từ khi chấn thương, hơn 60% các trường hợp có tổn thương sụn chêm phối hợp.

Bảng 1. Vị trí tâm diện bám, chiều dài dây chằng chéo trước bên lành và mảnh ghép sau mổ

Thông số	Dây chằng	Mảnh ghép	p
Chiều dài dây chằng/mảnh ghép trong khớp (mm)	29,7 ± 2,09 (26,0 – 34,4)	29,5 ± 2,46 (24,6 – 35,4)	0,735*
Vị trí tâm diện bám đùi/đường hầm đùi theo chiều sâu-nông (%)	31,6 ± 2,38 (26 – 39)	31,4 ± 2,67 (26 – 37)	0,497*
Vị trí tâm diện bám/đường hầm đùi theo chiều cao-thấp (%)	31,3 ± 3,51 (24 – 40)	31,1 ± 3,65 (25 – 40)	0,587*
Vị trí tâm diện bám/đường hầm chày theo chiều trước-sau (%)	45,1 ± 1,44 (42 – 48)	45,02 ± 1,47 (42 – 48)	0,696*
Vị trí tâm diện bám/đường hầm chày theo chiều trong-ngoài (%)	39,9 ± 2,11 (35 – 44)	40,1 ± 2,40 (35 – 45)	0,596*

*: t-test

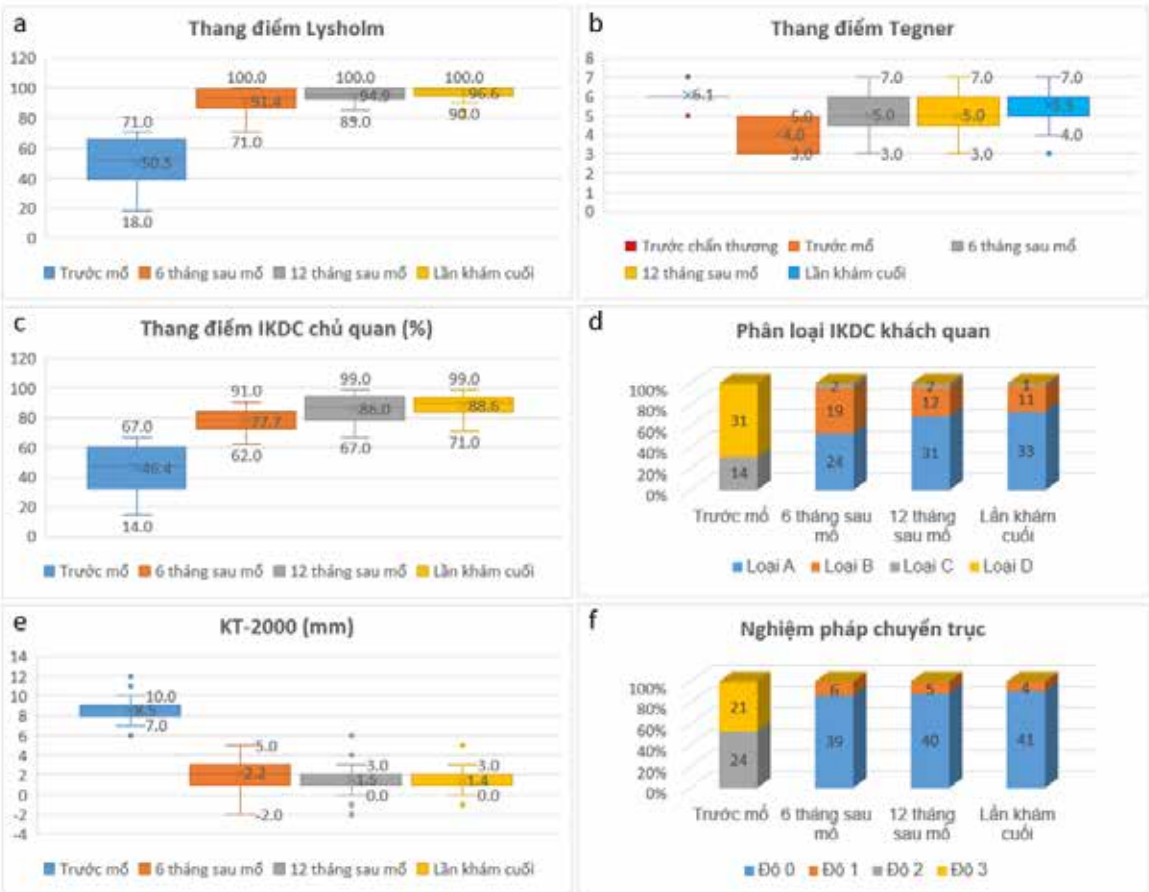

Biểu đồ 2. Chức năng khớp gối sau mổ theo dõi theo thời gian

Nhận xét: Có sự cải thiện rõ rệt điểm chức năng khớp gối theo Lysholm và IKDC chủ quan so với trước mổ. Từ sau 6 tháng, các thang điểm tiếp tục cải thiện nhưng thay đổi ít. Sau mổ, hầu hết người bệnh có chức năng khớp gối ở mức gần bình thường và bình thường theo thang đánh giá IKDC khách quan. Độ vững khớp gối ra trước cải thiện có ý nghĩa so với trước mổ bằng máy KT-2000, mức độ mất vững xoay trong nghiệm pháp chuyển trục cũng cải thiện rõ ràng, từ 100% độ II, III trước mổ chỉ còn < 10% chỉ mất vững độ I sau mổ ở lần đánh giá cuối cùng.

IV. BÀN LUẬN

Vị trí đặt mảnh ghép và vị trí tâm diện bám dây chằng chéo trước nguyên thủy trên khớp gối lành tương đồng với nhau. Điều này cho thấy tiềm năng tốt trong việc sử dụng CHT 3D khớp gối lành như một công cụ tốt để lập kế hoạch vị trí đặt mảnh ghép DCCT. Việc sử dụng CLVT trong mổ cho thấy có thể kiểm soát được vị trí đặt mảnh ghép dây chằng chéo trước theo kế hoạch. Vị trí tâm diện bám đùi trong nghiên cứu của chúng tôi ở trước hơn và cao hơn vị trí trung bình trong nghiên cứu phân tích gộp của Xu (2016) là 28,4 ± 5,1% theo chiều sâu-nông và 35,7 ± 6,9% theo chiều cao-thấp trên hệ thống lưới phần tư.[9] Tuy nhiên, vị trí này vẫn nằm trong khoảng khoảng dao động giữa các nghiên cứu trong báo cáo này. Điều này có thể do chúng tôi xác định tâm diện bám trên CHT chứ không phải trên X-quang hay phim CLVT như các tác giả khác. Vị trí tâm diện bám chày trong theo chiều trước-sau ở nhóm bệnh nhân của chúng tôi tương đương với kết quả nghiên cứu của Parkinson và cs (2017) là 39 ± 3%, tuy nhiên vị trí tâm diện bám chày của chúng tôi ở vị trí trong hơn so với trong nghiên cứa của họ là 48 ± 2% từ bên trong.[7] Điều này có thể là do các tác giả này chỉ lấy một lát cắt ngang ở vị trí đi qua điểm sau nhất của đầu trên mâm chày mà không phải lấy kích thước rộng nhất của đầu trên mâm chày như trong nghiên cứu của chúng tôi.

Chiều dài của dây chằng chéo trước đo trên CHT trong nghiên cứu của chúng tôi nhỏ hơn kết quả nghiên cứu trên CHT thường quy của Đào Thị Hồng Yến (36,6 ± 2,15mm).[10] Điều này có thể lý giải là do tác giả Hồng Yến khi đo trên CHT thường quy, không xác định tâm của từng diện bám mà chỉ đo kích thước lớn nhất của dây chằng chéo trước trên mặt phẳng đứng dọc Chiều dài dây chằng chéo trước xác định trên CHT gối lành sai lệch nhỏ so với chiều dài trong khớp của mảnh ghép (< 3mm) cho thấy CHT 3D khớp gối lành có tiềm năng là công cụ tốt trong dự đoán chiều dài trong khớp của mảnh ghép DCCT, điều này rất quan trọng trong phương pháp khoan đường hầm tất cả bên trong, tránh trùng mảnh ghép do không tướng xứng giữa chiều dài mảnh ghép và đường hầm. Theo hiểu biết của chúng tôi, chưa có tác giả nào đánh giá sự sai lệch giữa chiều dài dây chằng chéo trước gối lành và chiều dài trong khớp của mảnh ghép.

Kết quả lâm sàng trong nghiên cứu của chúng tôi cải thiện tốt theo thời gian, điều này cũng tương tự trong các nghiên cứu khác. Điểm Lysholm sau mổ cũng tương đồng với kết quả trong nghiên cứu của Trần Quốc Lâm (94,6) Dương Đình Toàn (97,8), nghiên cứu của Schuz (91,1).[11-13] Điểm Tegner mặc dù có cải thiện nhưng điểm trung bình vẫn thấp hơn mức trước chấn thương khoảng 0,5 điểm, tương tự báo cáo của Trương Trí Hữu.[14] Mức điểm Tegner sau mổ trung bình trong nghiên cứu của chúng tôi thấp hơn khoảng 0,5 điểm so với trong nghiên cứu của Schurz.[13] Điểm IKDC chủ quan ở thời điểm 12 tháng và 24 tháng cao hơn trong nghiên cứu của Lubowitz, tương ứng là 83,3 và 86,5 điểm % nhưng lại thấp hơn trong nghiên cứu của Schurz, tương ứng là 89,5 và 89,7 điểm %.[13,15] Tỉ lệ chức năng khớp gối bình

thường (loại A) theo IKDC khách quan trong nghiên cứu của chúng tôi có khoảng 70% đạt loại A, tốt hơn so với nghiên cứu của Dương Đình Toàn (< 50%), nhưng thấp hơn so với nghiên cứu của Lubowitz ở 24 tháng sau mổ (khoảng 80%).[12,15] Mức độ trượt ra trước của mâm chày khi đo bằng máy KT của chúng tôi tốt hơn trong nghiên cứu của Trần Quốc Lâm (2,2mm so với 2,6mm) trong khi độ vững xoay tương đương trong nghiên cứu của tác giả.[11]

Nghiên cứu này có một vài điểm yếu bao gồm: Cỡ mẫu còn nhỏ, chưa có nhóm đối chứng, việc sử dụng CHT 3D trước mổ gối lành và CLVT trong mổ cho gối tổn thương để đối chiếu vị trí có thể tiềm ẩn sai số hoặc thiên vị; cần phải có trang thiết bị máy móc hiện đại như máy CHT có thể chụp 3D, máy chụp CLVT trong mổ (CT cone beam); chưa có đánh giá về mức độ đáng tin cậy của phương pháp xác định các thông số vị trí tâm diện bám/đường hầm và chiều dài của dây chằng chéo trước cũng như của mảnh ghép trên CHT và CLVT. Đây là nghiên cứu mở đầu tại Việt Nam cho việc sử dụng thông số dây chằng chéo trước trên CHT 3D khớp gối lành trong lập kế hoạch phẫu thuật tái tạo DCCT, không thể đánh giá được hết các khía cạnh, do đó sẽ cần thực hiện thêm các nghiên cứu bài bản hơn để đánh giá mức độ tin cậy và hiệu quả của phương pháp.

V. KẾT LUẬN

Phương pháp tái tạo dây chằng chéo trước một bó phương pháp tất cả bên trong, sử dụng thông số tâm diện bám và chiều dài dây chằng chéo trước trên CHT 3D khớp gối lành ("phương pháp ánh xạ giải phẫu") cho kết quả tốt trong phục hồi thông số giải phẫu (tâm diện bám và chiều dài dây chằng chéo trước) cũng như cải thiện tốt kết quả lâm sàng. Phương pháp này có thể giúp phẫu thuật viên lập kế hoạch và kiểm soát được vị trí đặt mảnh ghép dây chằng chéo trước theo vị trí tâm diện bám dây chằng chéo trước nguyên bản. Tuy nhiên,cần đánh giá thêm về giá trị và tính hiệu quả bằng các nghiên cứu đối chứng với các kĩ thuật phẫu thuật thường quy.

TÀI LIỆU THAM KHẢO

1. Xu Z, Ma L, Li R. Anatomic Double-Bundle and Single-Bundle Reconstructions Yield Similar Outcomes Following Anterior Cruciate Ligament Rupture: A Systematic Review and Meta-analysis. *Arthroscopy* 2024; 40(2): 481-94.

2. Alomari MS, Ghaddaf AA, Abdulhamid AS, Alshehri MS, Ashraf M, Alharbi HH. Single Bundle Versus Double Bundle Anterior Cruciate Ligament Reconstruction: A Systematic Review and Meta-analysis. *Indian J Orthop* 2022; 56(10): 1669-84.

3. van Eck CF, Widhalm H, Murawski C, Fu FH. Individualized anatomic anterior cruciate ligament reconstruction. *Phys Sportsmed* 2015; 43(1): 87-92.

4. Shen X, Qin Y, Zuo J, Liu T, Xiao J. A Systematic Review of Risk Factors for Anterior Cruciate Ligament Reconstruction Failure. *Int J Sports Med* 2021; 42(8): 682-93.

5. Robinson J, Inderhaug E, Harlem T, Spalding T, Brown CH, Jr. Anterior Cruciate Ligament Femoral Tunnel Placement: An Analysis of the Intended Versus Achieved Position for 221 International High-Volume ACL Surgeons. *Am J Sports Med* 2020; 48(5): 1088-99.

6. Vũ Tú Nam, Võ Sỹ Quyền Năng, Phạm Trung Hiếu et al. Location of the Anatomic Footprint Centers of the Anterior Cruciate Ligament Determined by Quadrant Method on Three-Dimensional Magnetic Resonance Imaging. *Indian J Orthop* 2024; 58(11): 1650-6.

7. Parkinson B, Gogna R, Robb C, Thompson P, Spalding T. Anatomic ACL reconstruction: the normal central tibial footprint position and a standardised technique for measuring tibial

tunnel location on 3D CT. *Knee Surg Sports Traumatol Arthrosc* 2017; 25(5): 1568-75.

8. Hart A, Sivakumaran T, Burman M, Powell T, Martineau PA. A Prospective Evaluation of Femoral Tunnel Placement for Anatomic Anterior Cruciate Ligament Reconstruction Using 3-Dimensional Magnetic Resonance Imaging. *Am J Sports Med* 2018; 46(1): 192-9.

9. Xu H, Zhang C, Zhang Q, et al. A Systematic Review of Anterior Cruciate Ligament Femoral Footprint Location Evaluated by Quadrant Method for Single-Bundle and Double-Bundle Anatomic Reconstruction. *Arthroscopy* 2016; 32(8): 1724-34.

10. Nguyễn Thị Hồng Yến, Nguyễn Văn Hoạt, Ngô Xuân Khoa, và cộng sự. Giải phẫu dây chằng chéo trước trên phim cộng hưởng từ. *Tạp chí Y học Việt Nam* 2019; 483 (Tháng 10, số 2): 24-7.

11. Trần Quốc Lâm. Nghiên cứu giải phẫu và đối chiếu trong phẫu thuật nội soi tái tạo dây chằng chéo trước khớp gối bằng kỹ thuật một bố tất cả bên trong. Hà Nội: Đại học Y Hà Nội; 2018.

12. Dương Đình Toàn, Nguyễn Trọng Toàn. Kết quả phẫu thuật nội soi tái tạo dây chằng chéo trước bằng kỹ thuật All-inside sử dụng mảnh ghép gân hamstring tự thân. *Tạp chí Y học Việt Nam* 2021; 504(2).

13. Schurz M, Tiefenboeck TM, Winnisch M, et al. Clinical and Functional Outcome of All-Inside Anterior Cruciate Ligament Reconstruction at a Minimum of 2 Years' Follow-up. *Arthroscopy* 2016; 32(2): 332-7.

14. Trương Trí Hữu, Lê Quang Tuấn. Đánh giá kết quả lâm sàng phẫu thuật nội soi tái tạo dây chằng chéo trước bằng kỹ thuật "tất cả bên trong". *Y Học TP Hồ Chí Minh* 2019; (3): 49-54.

15. Lubowitz JH, Schwartzberg R, Smith P. Randomized Controlled Trial Comparing All-Inside Anterior Cruciate Ligament Reconstruction Technique With Anterior Cruciate Ligament Reconstruction With a Full Tibial Tunnel. *Arthroscopy: The Journal of Arthroscopic & Related Surgery* 2013; 29(7): 1195-200.

Summary

CLINICAL OUTCOMES OF SINGLE-BUNDLE ANTERIOR CRUCIATE LIGAMENT RECONSTRUCTION GUIDED BY THE FOOTPRINT CENTER FROM THE INTACT CONTRALATERAL KNEE

Three-dimensional magnetic resonance imaging (3D MRI) of the healthy knee can assist surgeons in identifying key anatomical parameters of the anterior cruciate ligament (ACL), supporting precise surgical planning and intraoperative control through imaging guidance. We conducted a longitudinal study on 45 patients with unilateral ACL tears who underwent single-bundle ACL reconstruction using all-inside technique based on 3D MRI measurements from the contralateral healthy knee. Preoperative and postoperative parameters were compared, and clinical outcomes were evaluated. Results showed no significant difference between the ACL's footprint position and length on 3D MRI and ACL graft' tunnel position and length on postoperative computed tomography (CT) scans. Clinically, knee stability, functional scores, and activity levels improved significantly postoperatively. This study suggests that single-bundle ACL reconstruction guided by anatomical parameters from 3D MRI of the healthy knee provides favorable imaging and clinical outcomes. We suggest further studies to reinforced the value and efficacy of this novel approach.

Keywords: Anterior cruciate ligament, ACL, 3D magnetic resonance imaging, single-bundle.