

ĐÁNH GIÁ KẾT QUẢ BƯỚC ĐẦU PHẪU THUẬT CẮT MẢNG XƠ VÀ GHÉP BẰNG TÍNH MẠCH CHỦ ĐỒNG LOÀI ĐIỀU TRỊ BỆNH XƠ CỨNG VẬT HANG DƯƠNG VẬT

Bùi Văn Quang^{1,2,✉}, Nguyễn Quang², Phạm Hữu Lưu^{1,2}

¹Trường Đại học Y Hà Nội

²Bệnh viện Hữu nghị Việt Đức

Nghiên cứu nhằm đánh giá kết quả bước đầu của phẫu thuật cắt mảng xơ và ghép bằng tĩnh mạch chủ đồng loài trong điều trị xơ cứng vật hang dương vật tại Bệnh viện Hữu nghị Việt Đức. Thiết kế nghiên cứu can thiệp lâm sàng không nhóm chứng, đánh giá trước và sau phẫu thuật trên 15 bệnh nhân được phẫu thuật từ 10/2022 đến 02/2024. Tuổi trung bình là $58,07 \pm 9,9$. Hầu hết bệnh nhân có cong dương vật sang trái và/hoặc lên trên (86,67%). Độ cong trung bình trước mổ là $51,67 \pm 6,73^\circ$, giảm còn $6,67 \pm 4,08$ sau mổ 6 tháng. Thời gian phẫu thuật trung bình $106,87 \pm 12,2$ phút; thời gian theo dõi $19,87 \pm 4,36$ tháng. Điểm IIEF-5 sau 6 tháng đạt $19,2 \pm 1,27$. Không ghi nhận trường hợp thải mảnh ghép. Kết quả bước đầu cho thấy phương pháp này có tính khả thi, giúp cải thiện rõ độ cong dương vật, với tính an toàn chấp nhận được. Tuy nhiên, do cỡ mẫu còn nhỏ và vật liệu ghép còn mới, cần có thêm các nghiên cứu với cỡ mẫu lớn hơn, thời gian theo dõi dài hơn và thiết kế phù hợp hơn để đánh giá đầy đủ hiệu quả và độ an toàn lâu dài của phương pháp.

Từ khóa: Xơ cứng vật hang, mảnh ghép tĩnh mạch chủ đồng loài.

I. ĐẶT VẤN ĐỀ

Bệnh xơ cứng vật hang (XCVH) hay còn gọi là bệnh La Peyronie không phải là một bệnh lý phổ biến, được mô tả trong y văn từ những năm 1500 và được mô tả chi tiết bởi François Gigot de la Peyronie vào năm 1743, một bác sĩ phẫu thuật dưới triều đình vua Louise XV của Pháp, trên một người bệnh nam có nhiều tổ chức sẹo giống “tràng hạt” dọc theo dương vật và gây cong dương vật khi cương.¹ Tỷ lệ mắc thay đổi tùy theo dân số được nghiên cứu, được báo cáo là khoảng 3% - 9% ở nam giới trưởng thành, nhóm tuổi hay gặp nhất là từ 50 đến 59 tuổi, tuy nhiên con số thực tế có thể cao hơn vì nhiều bệnh nhân (BN) ngại không đi khám bác sĩ, và tỷ lệ bệnh tăng theo độ tuổi.²⁻⁴

Các triệu chứng của XCVH mà BN có thể gặp phải như: đau khi cương hoặc khi quan hệ tình dục, cong dương vật, rối loạn cương dương hoặc BN tự sờ thấy khối xơ cứng ở thân dương vật. Các triệu chứng trên có thể ảnh hưởng đến tâm lý, chất lượng cuộc sống của cả BN và bạn tình.

Phẫu thuật là phương pháp có giá trị nhất trong điều trị bệnh XCVH. Mục đích của phẫu thuật là chỉnh cong dựng thẳng dương vật, loại bỏ mảng xơ, duy trì khả năng cương cứng của dương vật từ đó cải thiện chất lượng cuộc sống tình dục của cả BN và bạn tình.

Phẫu thuật cắt mảng xơ và tạo hình bằng miếng ghép là phẫu thuật quan trọng trong điều trị bệnh lý này. Được chỉ định cho những BN có các mảng xơ ở giai đoạn ổn định, gặp khó khăn khi giao hợp và có độ cong lớn và có thể bao gồm cả những trường hợp bị rối loạn cương dương (RLCD) điều trị nội khoa không hiệu quả.⁵ Vật liệu ghép vào vị trí khuyết của

Tác giả liên hệ: Bùi Văn Quang

Trường Đại học Y Hà Nội

Email: buiquanghmu@gmail.com

Ngày nhận: 24/03/2026

Ngày được chấp nhận: 28/04/2026

màng xơ được cắt bỏ có nhiều loại như: vật liệu ghép tự thân (tĩnh mạch hiển, vạt da đùi...), vật liệu nhân tạo, vật liệu đồng loài. Miếng ghép đồng loài từ vạt tĩnh mạch chủ của người cho chết não là một vật liệu mới sử dụng trong phẫu thuật với những ưu điểm như: cấu trúc và chức năng phù hợp với cân trắng vật hang, không có thêm đường mổ ở trí trí khác so với vật liệu tự thân, nguồn cung cấp phong phú do Bệnh viện Hữu nghị Việt Đức là trung tâm ghép da mổ tạng.

Từ năm 2022, tại Trung tâm Nam Học, Bệnh viện Hữu Nghị Việt Đức sử dụng mảnh ghép này để tạo hình dương vật trong điều trị bệnh XCVH và đã có báo cáo 3 ca lâm sàng đầu tiên cho kết quả khả quan.⁶ Tuy nhiên, đây là vật liệu mới chưa được ứng dụng nhiều tại Việt Nam cũng như trên thế giới, hiện còn ít dữ liệu đánh giá một cách hệ thống hiệu quả chỉnh cong, tính an toàn của mảnh ghép đồng loài và thay đổi chức năng cương sau phẫu thuật ở nhóm người bệnh xơ cứng vật hang. Do vậy, chúng tôi tiến hành nghiên cứu “Đánh giá kết quả bước đầu phẫu thuật cắt mảng xơ và ghép bằng tĩnh mạch chủ đồng loài điều trị bệnh xơ cứng vật hang dương vật”.

II. ĐỐI TƯỢNG VÀ PHƯƠNG PHÁP

1. Đối tượng

Đối tượng nghiên cứu gồm các bệnh nhân được chẩn đoán XCVH và được chỉ định phẫu thuật cắt mảng xơ và ghép bằng tĩnh mạch chủ đồng loài tại Bệnh viện Hữu nghị Việt Đức từ tháng 10/2022 đến hết tháng 2/2024. Tất cả bệnh nhân đều được điều trị và theo dõi sau phẫu thuật tại Trung tâm Nam học Bệnh viện Hữu nghị Việt Đức và được khám lại định kỳ sau phẫu thuật.

Tổng cộng có 15 bệnh nhân được đưa vào phân tích, ở các nhóm tuổi khác nhau. Dữ liệu được thu thập từ hồ sơ bệnh án, hồ sơ theo dõi

sau mổ.

Tiêu chuẩn lựa chọn⁵:

- Các bệnh nhân được đưa vào nghiên cứu khi thỏa mãn đầy đủ các tiêu chí sau:

- Được chẩn đoán xơ cứng vật hang và có chỉ định phẫu thuật cắt mảng xơ và tạo hình vật hang bằng mảnh ghép tĩnh mạch chủ đồng loài dựa trên một trong các tiêu chuẩn:

+ Cong dương vật ≥ 60 độ và có một trong các dấu hiệu sau: Sờ thấy khối xơ trên lâm sàng; Có hình ảnh mảng xơ trên siêu âm; Có hình ảnh mảng xơ trên MRI dương vật.

+ Cong dương vật ≥ 30 độ và người bệnh quan hệ tình dục khó khăn, đau.

+ Tự sờ thấy khối xơ cứng dương vật trên lâm sàng mà bệnh nhân có nguyện vọng phẫu thuật cắt bỏ khối xơ.

+ BN có rối loạn cương dương kèm theo dấu hiệu của xơ cứng vật hang: tự sờ thấy trên lâm sàng và/ hoặc hình ảnh xơ cứng vật hang trên siêu âm và/ hoặc hình ảnh khối xơ trên MRI dương vật.

- Có đầy đủ hồ sơ bệnh án và được theo dõi tối thiểu 6 tháng sau phẫu thuật.

Tiêu chuẩn loại trừ

- XCVH kèm theo: Bệnh lý toàn thân nặng phối hợp: Suy tim, suy thận mạn, suy gan, đái tháo đường, rối loạn tâm thần...

- BN không đồng ý tham gia nghiên cứu.

2. Phương pháp

Thiết kế nghiên cứu: nghiên cứu can thiệp lâm sàng không nhóm chứng, đánh giá kết quả trước và sau phẫu thuật. Áp dụng kỹ thuật chọn mẫu toàn bộ, chọn tất cả các BN đủ tiêu chuẩn lựa chọn trong thời gian nghiên cứu.

Quy trình tiến hành nghiên cứu

- Quy trình phẫu thuật:

+ Rửa da vòng quanh quy đầu cách rãnh quy đầu 0,5 – 1 cm.

+ Bóc tách da dương vật, mạc nông khỏi thân dương vật tới sát gốc dương vật.

+ Dùng sonde Nelaton garo ở gốc dương vật, gây cương nhân tạo bằng cách bơm dung dịch nước muối sinh lý vào hai vật hang thật căng: Dương vật sẽ cương và cong tối đa, thấy được một vật hang dài (bên lồi) và một vật hang ngắn (bên lõm).

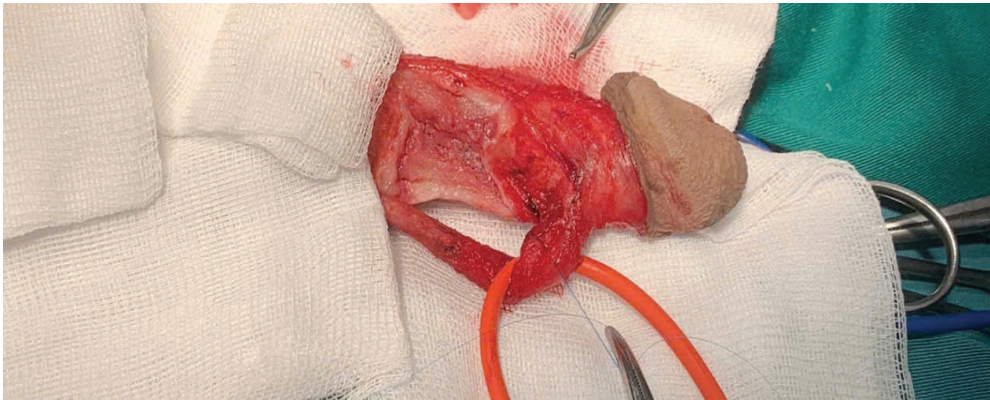
+ Xác định hướng cong, vị trí và đo độ cong dương vật.

+ Phẫu tích các mảng xơ cứng ở hai bên vật hang để tiến hành dựng thẳng dương vật.

Nếu mảng xơ cứng ở mặt lưng thì phẫu tích bó mạch thần kinh lưng dương vật.

Nếu mảng xơ cứng ở mặt bụng thì phẫu tích vật xốp và niệu đạo. Xác định vị trí xơ và đánh dấu bằng bút hoặc các mũi rìi, đo kích thước mảng xơ và ghi nhận các kích thước mảng xơ.

+ Rạch hoặc cắt bỏ tổ chức xơ, bảo tồn tối đa bó mạch thần kinh lưng dương vật, xác định kích thước của diện cân trắng bị khuyết.

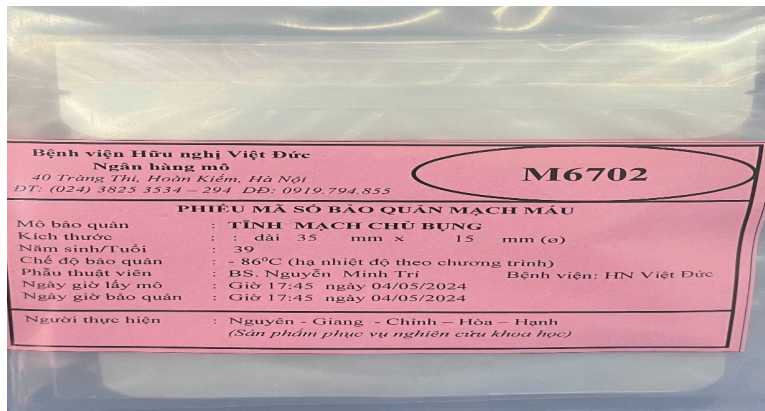


Hình 1. Phần khuyết cân trắng vật hang sau khi đã cắt bỏ mảng xơ

+ Cắt mảng xơ đến phần lành hoặc cắt tối đa, gửi giải phẫu bệnh.

+ Đo lại kích thước khiếm khuyết sau cắt bỏ: Sau khi cắt bỏ mảng xơ tiến hành đo lại khiếm khuyết cân trắng vật hang, ghi nhận lại các kích thước đo được vào hồ sơ bệnh án.

+ Chuẩn bị vật tĩnh mạch chủ từ người cho chết não: vật tĩnh mạch chủ của người cho chết não sau khi đã được chuẩn bị tiến hành bơm rửa nhiều lần bằng kháng sinh Gentamicin pha với nước muối sinh lý.

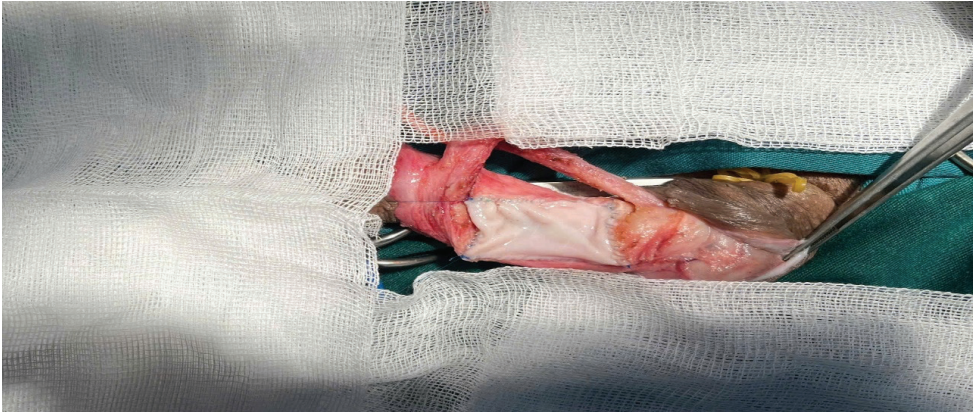


Hình 2. Mảnh ghép tĩnh mạch chủ được lấy từ Ngân hàng mô, Bệnh viện Hữu nghị Việt Đức được bảo quản theo quy trình

+ Đo kích thước vật tĩnh mạch chủ đã chuẩn bị phù hợp với kích thước của khuyết cân trắng sau khi đã cắt bỏ mảng xơ. Nếu kích thước của khuyết cân trắng lớn hơn kích thước của 1 vật tĩnh mạch chủ có thể sử dụng

2 vật tĩnh mạch để tạo hình che phủ khuyết cân trắng vật hang.

+ Tiến hành khâu tạo hình lại cân trắng vật hang bằng vật tĩnh mạch chủ đã được chuẩn bị từ trước bằng chỉ Prolen 6/0.



Hình 3. Khuyết cân trắng vật hang được tạo hình bằng mảnh ghép tĩnh mạch chủ đồng loài

+ Kiểm tra cầm máu kĩ.

+ Bơm tạo cương chủ động, đo lại độ cong của dương vật sau khi tạo hình bằng vật tĩnh mạch chủ.

+ Đặt dẫn lưu, khâu phục hồi lại các lớp giải phẫu, băng vết mổ.

BN sau phẫu thuật được thăm khám lại hàng ngày cho đến khi ra viện và khám lại định kỳ tại thời điểm 3 tháng, 6 tháng, 12 tháng sau phẫu thuật.

BN được khám lại lần cuối vào tháng 02/2025.

Các chỉ số nghiên cứu và đo lường

Tuổi, thời gian diễn biến bệnh (từ lúc xuất hiện triệu chứng đầu tiên đến khi phẫu thuật, tính theo tháng).

Đặc điểm lâm sàng trước phẫu thuật:

+ Lý do vào viện.

+ Độ cong dương vật: được các bác sĩ trực tiếp đo qua các lần thăm khám.

+ Hướng cong dương vật: trái, phải, lên trên, xuống dưới.

Đặc điểm trong mổ:

+ Thời gian phẫu thuật: Thời gian từ lúc rạch

da đến lúc khâu vết mổ cuối cùng (phút).

+ Kích thước mảng xơ: cm.

+ Khuyết cân trắng vật hang: cm.

Kết quả phẫu thuật

+ Biến chứng sớm: chảy máu, nhiễm trùng.

+ Độ cong dương vật sau mổ: độ.

+ So sánh độ cong dương vật trước và sau mổ 6 tháng.

+ Đánh giá khả năng cương dương sau mổ 6 tháng theo thang điểm IIEF-5.

+ Thủ ghép: lộ mảnh ghép; đau, sưng nề, tụ dịch quanh vị trí mảnh ghép.

Xử lý số liệu: Phân tích và xử lý số liệu dựa trên phần mềm SPSS 20.0, tính các chỉ số trung bình, độ lệch chuẩn với các biến số liên tục và tính tần số, phần trăm cho biến phân nhóm. Các biến định lượng trước và sau được so sánh bằng kiểm định phù hợp cho số liệu cặp ghép, gồm paired samples t-test khi phân bố chuẩn hoặc Wilcoxon signed-rank test khi không phân bố chuẩn; các biến định tính được trình bày bằng tần số, tỷ lệ phần trăm. Sự khác biệt có ý nghĩa thống kê với $p \leq 0,05$.

3. Đạo đức nghiên cứu

Nghiên cứu tuân thủ các nguyên tắc đạo đức trong nghiên cứu y học, bảo mật thông tin bệnh nhân. Nghiên cứu được thông qua bởi Hội đồng đạo đức Trường Đại học Y Hà Nội (Quyết định số 1543/GCN-HMUIRB-HĐĐĐNCYSH-ĐHYHN ngày 5 tháng 9 năm 2024).

III. KẾT QUẢ

Trong thời gian từ tháng 10/2022 đến tháng 02/2024 có 15 bệnh nhân đủ tiêu chuẩn tham gia nghiên cứu. Từ đó chúng tôi thu được các kết quả sau:

1. Các đặc điểm chung của nhóm nghiên cứu

Bảng 1. Đặc điểm chung của nhóm nghiên cứu

Đặc điểm	Số lượng	Tỷ lệ %
<i>Tuổi</i>		
< 40	1	6,67
40 - <50	1	6,67
50 - <60	5	33,33
60 - <70	7	46,66
≥ 70	1	6,67
Tuổi trung bình	58,07 ± 9,9	
<i>Lý do khám bệnh</i>		
Sờ thấy khối xơ	11	73,3
Đau khi quan hệ	10	66,7
Quan hệ khó	4	26,7
<i>Hướng cong dương vật trước mổ</i>		
Sang trái	7	46,7
Lên trên	4	26,7
Lên trên – Sang trái	2	13,3
Sang phải	1	6,7
Xuống dưới	1	6,7
<i>Độ cong dương vật trước mổ</i>		
Trung bình (độ)	51,67 ± 6,73	
Nhỏ nhất (độ)	40	
Lớn nhất (độ)	60	
<i>Thời gian diễn biến bệnh</i>		
Trung bình (tháng)	18,87 ± 7,0	
Nhỏ nhất	12	
Lớn nhất	36	

Độ tuổi trung niên từ 50 tuổi chiếm 86,66%, đến khám vì nhiều lý do cùng một lúc, các lý do hay gặp nhất là sờ thấy khối xơ (73,3%) và đau khi quan hệ (66,7%). Hướng cong sang trái và cong lên trên có hoặc không kèm theo cong

sang trái chiếm tỉ lệ cao nhất chiếm 86,67%. Thời gian diễn biến bệnh kể từ khi xuất hiện triệu chứng đầu tiên đến khi được mổ đều từ 12 tháng, trung bình 18,87 tháng.

2. Đặc điểm trong mổ

Bảng 2. Các đặc điểm trong mổ

Các đặc điểm	Giá trị trung bình	Nhỏ nhất	Lớn nhất
Thời gian phẫu thuật (phút)	106,87 ± 12,2	90	123
Kích thước mảng xơ (cm)	3,33 ± 1,13	2	6
Kích thước mảnh ghép tĩnh mạch cùng loài (cm)	3,77 ± 0,86	3	6

Kết quả phẫu thuật

Thời gian theo dõi sau mổ trung bình là 19,87 ± 4,36 (ngắn nhất là 11 tháng, dài nhất là 27 tháng). Không có BN nào xuất hiện biến

chứng sớm sau mổ (chảy máu, nhiễm trùng sau mổ). Không có BN nào có dấu hiệu đào thải mảnh ghép.

Bảng 3. So sánh độ cong dương vật trước mổ và sau mổ 6 tháng

Độ cong dương vật	Trước mổ	Sau mổ 6 tháng	p
Trung bình (độ)	51,67 ± 6,73	6,67 ± 4,08	
Nhỏ nhất (độ)	40	0	0,0005
Lớn nhất (độ)	60	10	

Độ cong dương vật giảm sau phẫu thuật có ý nghĩa thống kê với p = 0,0005.

Thang điểm IIEF-5 trước và sau mổ 6 tháng

Bảng 4. Thang điểm IIEF-5 trước và sau mổ 6 tháng

Điểm IIEF-5	Trước mổ	Sau mổ
Nhỏ nhất (điểm)	18	18
Lớn nhất (điểm)	23	22
Trung bình (điểm)	20,33 ± 1,45	19,2 ± 1,27
p	0,002	

Điểm IIEF-5 sau mổ giảm nhẹ khác biệt có ý nghĩa thống kê.

IV. BÀN LUẬN

Bệnh XCVH thường khởi phát ở nam giới trung niên, đặc biệt là trong độ tuổi 50 và 60.7

Trong nghiên cứu của chúng tôi độ tuổi trung bình là 58,07 ± 9,9 tuổi, trong đó từ 50 tuổi chiếm tỉ lệ 86,66%. Phát hiện của chúng tôi phù hợp về mặt sinh lý bệnh. XCVH bắt nguồn từ các vi chấn thương lặp đi lặp lại lên dương vật khi cương cứng (thường là do lực uốn cong khi

giao hợp). Những vi chấn thương này gây ra chảy máu dưới bao trắng, kích hoạt quá trình viêm và lắng đọng fibrin, dẫn đến hình thành sẹo. Ở nam giới lớn tuổi, các sợi đàn hồi trong lớp bao trắng giảm dần và được thay thế bằng collagen, làm giảm khả năng giãn nở và đàn hồi của dương vật. Sự mất độ đàn hồi này làm cho bao trắng dễ bị tổn thương hơn trước các lực tác động cơ học. Nam giới lớn tuổi thường có độ cương cứng kém hơn (rối loạn cương dương). Khi dương vật không đủ độ cứng (bán cương), nó dễ bị uốn cong dưới áp lực khi giao hợp, làm tăng nguy cơ gây ra các vi chấn thương lên bao trắng, từ đó khởi phát bệnh XCVH.⁸ Kết quả nghiên cứu của chúng tôi tương đồng với nghiên cứu của Sommer và cộng sự tại Đức (khảo sát trên 4.423 nam giới) báo cáo tuổi trung bình là 57,4 tuổi, với tỷ lệ mắc bệnh tăng dần theo tuổi (từ 1,5% ở độ tuổi 30 - 39 lên 6,5% ở độ tuổi trên 70).⁹ Một phân tích dữ liệu lớn khác tại Mỹ (2010 - 2022) của Orsini và cộng sự trên 176.969 bệnh nhân cho thấy tuổi trung bình là $58,92 \pm 11,29$ tuổi.¹⁰

Về lý do khám bệnh, các BN đến khám do hậu quả của mảng xơ gây nên. Trong nghiên cứu của chúng tôi BN đến khám do 2 lý do chính: tự sờ thấy mảng xơ và gặp khó khăn khi quan hệ tình dục (quan hệ đau, khó quan hệ). Qua khai thác bệnh sử và thăm khám thực thể nên đã chẩn đoán được nguyên nhân là do bệnh XCVH gây nên và có chỉ định phẫu thuật.

Đặc điểm lâm sàng quan trọng cần đánh giá là độ cong của dương vật và hướng cong của dương vật, có ý nghĩa quan trọng trong lựa chọn phương pháp điều trị cũng như theo dõi kết quả của cuộc phẫu thuật. Trong nghiên cứu của chúng tôi độ cong trung bình $51,67 \pm 6,73$ độ trong đó BN có độ cong lớn nhất là 60 độ, hướng cong dương vật chủ yếu là cong lên trên và sang trái. Kết quả của chúng tôi tương đồng với báo cáo của Navratil và cộng sự (2025) trên 80 bệnh nhân với độ cong trung bình là $49,2^\circ$

$\pm 19,6^\circ$.¹¹ Tương tự, nghiên cứu của Moon và cộng sự (2024) ghi nhận độ cong trung bình là $53,5^\circ$.¹² Về hướng cong, kết quả của chúng tôi cũng tương tự với tổng hợp của Di Maida (2021) cho thấy tỷ lệ cong lên trên chiếm khoảng 67 - 68%.¹³ Điều này tương ứng với việc mảng xơ thường xuất hiện ở mặt lưng dương vật, nơi chịu áp lực căng giãn lớn nhất.

15 BN trong nghiên cứu được phẫu thuật trong thời gian trung bình $106,87 \pm 12,2$ (phút). Thời gian phẫu thuật của chúng tôi ngắn hơn khá nhiều so với các nghiên cứu dùng mảnh ghép tự thân do phẫu thuật viên phải thực hiện thêm các bước: bộc lộ vùng cho, thu hoạch mảnh ghép, xử lý làm sạch và đóng vết mổ tại vị trí lấy mảnh ghép. Cụ thể, nghiên cứu của Soydaş và cộng sự (2024) so sánh trực tiếp giữa các loại mảnh ghép cho thấy thời gian phẫu thuật trung bình khi dùng tĩnh mạch hiển tự thân là $134,8 \pm 17,9$ phút.¹⁴ Theo tổng hợp của Shukla (2024), thời gian phẫu thuật khi dùng mảnh ghép niêm mạc lưỡi hoặc miệng cũng kéo dài từ 115 đến 130 phút do thời gian thu hoạch mảnh ghép.¹⁵ Ngoài lợi ích về thời gian, việc sử dụng mảnh ghép tĩnh mạch chủ đồng loài mà không phải lấy mảnh ghép tự thân giúp bệnh nhân tránh được các biến chứng tại vùng cho như đau, sẹo xấu, tụ máu, nhiễm trùng hoặc tổn thương thần kinh cảm giác tại vị trí lấy tĩnh mạch hoặc da.

15 BN này trong nghiên cứu được theo dõi sau mổ trung bình $19,87 \pm 4,36$ tháng, ngắn nhất là 11 tháng sau mổ, dài nhất là 27 tháng sau mổ. Thời gian theo dõi của chúng tôi tương đồng với nghiên cứu của Ulubay và cộng sự (2023) sử dụng mảnh ghép cân thái dương tự thân, nhóm tác giả này báo cáo thời gian theo dõi trung bình là $19,77 \pm 5,37$ tháng.¹⁶ Các biến chứng như co rút mảnh ghép hay tái phát độ cong thường xuất hiện trong năm đầu tiên sau mổ. Các rối loạn cảm giác do phẫu thuật thường là tạm thời và phục hồi trong vòng 6 -

12 tháng. Vì vậy, việc theo dõi trong thời gian dài như của chúng tôi cho phép đánh giá chính xác độ bền vững của việc chỉnh thẳng và các biến chứng về rối loạn cảm giác.

Độ cong dương vật sau mổ là chỉ tiêu quan trọng để đánh giá hiệu quả của cuộc phẫu thuật cũng như sự hài lòng của BN sau mổ. So sánh độ cong dương vật trước mổ và sau mổ 6 tháng (kết quả tại bảng 3) thì độ cong dương vật giảm đi rõ rệt và có ý nghĩa thống kê với $p < 0,05$. Kết quả này tương đồng với Soydaş và cộng sự (2024) đánh giá trên 115 bệnh nhân sử dụng các loại mảnh ghép khác nhau (bao gồm tĩnh mạch hiển và màng ngoài tim), ghi nhận sự cải thiện độ cong đáng kể và tỷ lệ chỉnh thẳng thành công cao.¹⁴ Việc độ cong giảm xuống đem lại sự hài lòng lớn cho bệnh nhân và giúp họ có thể quan hệ tình dục trở lại sau phẫu thuật.

Trong nghiên cứu của chúng tôi không có bệnh nhân nào biến chứng sớm (chảy máu, nhiễm trùng). Kết quả này phù hợp với các nghiên cứu quốc tế đã chứng minh mảnh ghép tĩnh mạch đồng loài bảo quản lạnh có khả năng kháng nhiễm trùng rất tốt, ngay cả khi được ghép vào môi trường đang bị nhiễm trùng (như trong các ca nhiễm trùng mạch máu). Nghiên cứu của Heinola và cộng sự (2019) trên 23 bệnh nhân cho thấy loại mảnh ghép này an toàn và bền vững, với tỷ lệ tái nhiễm trùng rất thấp.¹⁷

Thêm vào đó với sử dụng mảnh ghép đồng loài, việc đánh giá sự thải mảnh ghép sau mổ là yếu tố rất quan trọng. Trong thời gian theo dõi sau mổ chúng tôi không ghi nhận trường hợp nào trong 15 bệnh nhân này có sự đào thải mảnh ghép. Điều này hoàn phù hợp do quy trình xử lý và bảo quản lạnh sâu giúp tiêu diệt hoặc loại bỏ các thành phần tế bào có tính kháng nguyên mạnh của người hiến (như tế bào nội mô, lympho bào, bạch cầu), chỉ để lại khung collagen ít gây phản ứng. Tuy nhiên, cần lưu ý rằng mảnh ghép tĩnh mạch chủ đồng loài trong

phẫu thuật rạch/cắt mảng xơ và ghép điều trị bệnh xơ cứng vật hang hiện vẫn là vật liệu mới, còn ít được ứng dụng; do đó, các bằng chứng về tính an toàn miễn dịch trong lĩnh vực này còn hạn chế và do vậy chúng tôi sử dụng các dữ liệu tham chiếu gián tiếp từ ghép mạch máu trên người và thực nghiệm. Trên thực nghiệm nghiên cứu của Wells và cộng sự (2002) trên lợn khểnh định không có bằng chứng về phản ứng miễn dịch tế bào (không thấy sự gia tăng tế bào T CD4+ và CD8+) đối với mảnh ghép tĩnh mạch chủ đã qua xử lý vô bào.¹⁸ Nghiên cứu mới nhất của Palek và cộng sự (2024) cũng xác nhận không phát hiện thâm nhiễm tế bào lympho (dấu hiệu thải ghép) trong các mảnh ghép tĩnh mạch chủ vô bào sau khi cấy ghép.¹⁹ based on native extracellular matrix (ECM) Như vậy, bước đầu có thể đánh giá được tính an toàn khi sử dụng mảnh ghép tĩnh mạch chủ đồng loài để tạo hình dương vật điều trị bệnh XCVH.

Điểm IIEF-5 trung bình giảm sau mổ 6 tháng: từ $20,33 \pm 1,45$ (trước mổ) xuống $19,2 \pm 1,27$ (sau mổ), cho thấy chức năng cương theo IIEF-5 có xu hướng giảm nhẹ ở thời điểm 6 tháng sau can thiệp. Kết quả nghiên cứu của chúng tôi tương đồng với các nghiên cứu sử dụng mảnh ghép tĩnh mạch. Cụ thể, nghiên cứu của Tavakoli Tabassi và cộng sự (2022) so sánh hai kỹ thuật ghép tĩnh mạch hiển, tác giả ghi nhận điểm IIEF-5 trung bình giảm nhẹ sau phẫu thuật ở cả hai nhóm.²⁰ Nguyên nhân của sự giảm nhẹ chức năng cương có thể là do việc rạch rộng hoặc cắt bỏ mảng xơ làm gián đoạn sự toàn vẹn của bao trắng, có thể ảnh hưởng đến khả năng đóng kín tĩnh mạch dưới vỏ trong quá trình cương, dẫn đến rò rỉ tĩnh mạch nhẹ. Ngoài ra, quá trình bóc tách bóc mạch thần kinh lưng dương vật để bộc lộ vị trí ghép có thể gây giảm cảm giác hoặc ảnh hưởng thần kinh tạm thời, tác động nhẹ đến chất lượng cương. Thêm vào đó mặc dù độ cong được cải thiện, sự lo lắng

về quan hệ tình dục sau phẫu thuật hoặc cảm giác dương vật thay đổi (seco, độ cứng) cũng có thể làm giảm điểm số IIEF-5 chủ quan trong giai đoạn đầu. Tuy nhiên cũng có một số nghiên cứu khác lại ghi nhận sự tăng điểm IIEF-5 sau mổ, nghiên cứu của Soydaş (2024) ghi nhận điểm IIEF-5 tăng nhẹ ở các nhóm ghép; nghiên cứu của Shukla (2024) sử dụng niêm mạc lưới cũng thấy điểm IIEF-5 cải thiện.^{14,15} Sự tăng điểm này thường do bệnh nhân giải tỏa được tâm lý tự ti và dương vật thẳng lại giúp việc quan hệ tình dục trở nên khả thi về mặt cơ học, chứ không hẳn là do chức năng cương sinh lý tốt hơn. Từ đó có thể thấy việc điểm IIEF-5 giảm nhẹ từ 20,33 xuống 19,2 (vẫn nằm trong mức độ rối loạn cương nhẹ đến trung bình) cho thấy phương pháp sử dụng tĩnh mạch chủ đồng loài không gây suy giảm chức năng cương rõ rệt về mặt lâm sàng trong nhóm nghiên cứu. Tuy nhiên, bệnh nhân cần được tư vấn kỹ rằng một mức độ suy giảm nhẹ chức năng cương là rủi ro tiềm ẩn của phẫu thuật ghép, dù tỷ lệ hài lòng chung vẫn cao nhờ giải quyết được độ cong.

Nghiên cứu của chúng tôi có một số hạn chế cần được lưu ý. Thứ nhất, cỡ mẫu còn nhỏ và nghiên cứu không có nhóm chứng, nên mức độ suy rộng của kết quả còn hạn chế. Thứ hai, tiêu chuẩn loại trừ được xây dựng tương đối chặt chẽ nhằm tăng tính đồng nhất của quần thể nghiên cứu và hạn chế các yếu tố nhiễu, nhưng đồng thời cũng làm giảm tính khái quát của kết quả đối với thực hành lâm sàng thường gặp. Ngoài ra, nghiên cứu chưa đánh giá thêm một số chỉ số lâm sàng và chức năng quan trọng như mức độ hài lòng của người bệnh, chiều dài dương vật sau mổ, khả năng giao hợp thực tế, rối loạn cảm giác, tình trạng tái phát cong hoặc nhu cầu hỗ trợ cương sau phẫu thuật. Vì vậy, các kết quả hiện tại nên được xem là bằng chứng bước đầu về tính khả thi và hiệu quả ngắn hạn đến trung hạn của kỹ thuật, đồng thời cần được tiếp tục kiểm chứng bằng các nghiên cứu có cỡ mẫu lớn hơn, theo dõi dài hơn và

thiết kế chặt chẽ hơn.

V. KẾT LUẬN

Nghiên cứu bước đầu trên 15 người bệnh xơ cứng vật hang được phẫu thuật tại Bệnh viện Hữu nghị Việt Đức, kỹ thuật cắt mảng xơ và ghép tĩnh mạch chủ đồng loài cho thấy tính khả thi và hiệu quả trong cải thiện độ cong dương vật ở thời gian theo dõi ngắn hạn. Thời gian phẫu thuật trung bình $106,87 \pm 12,2$ phút, theo dõi sau mổ trung bình $19,87 \pm 4,36$ tháng, độ cong dương vật giảm từ $51,67 \pm 6,73^\circ$ xuống $6,67 \pm 4,08^\circ$, không ghi nhận biến chứng sớm (chảy máu, nhiễm trùng) và không có trường hợp thải mảnh ghép. Tuy nhiên, do đây là nghiên cứu can thiệp một nhánh với cỡ mẫu còn nhỏ, vật liệu ghép còn mới và bằng chứng hiện còn hạn chế, các kết quả này mới chỉ phản ánh giá trị bước đầu của phương pháp. Cần có thêm các nghiên cứu với cỡ mẫu lớn hơn, thời gian theo dõi dài hơn và thiết kế có đối chứng để đánh giá đầy đủ hơn hiệu quả, tính an toàn và kết quả chức năng sau phẫu thuật.

TÀI LIỆU THAM KHẢO

1. Hauck EW, Weidner W. François de la Peyronie and the disease named after him. *The Lancet*. 2001;357(9273):2049-2051. doi:10.1016/S0140-6736(00)05119-9
2. Al-Thakafi S, Al-Hathal N. Peyronie's disease: a literature review on epidemiology, genetics, pathophysiology, diagnosis and work-up. *Transl Androl Urol*. 2016;5(3):280-289. doi:10.21037/tau.2016.04.05
3. Levine LA. The clinical and psychosocial impact of Peyronie's disease. *Am J Manag Care*. 2013;19(4 Suppl):S55-61.
4. Cavallini G, Biagiotti G. Epidemiology. In: Cavallini G, Paulis G, eds. *Peyronie's Disease*. Springer International Publishing; 2015:11-16. doi:10.1007/978-3-319-17202-6_3
5. Ralph D, Gonzalez-Cadavid N, Mirone V, et al. The Management of Peyronie's Disease: Evidence-based 2010 Guidelines. *The Journal*

of *Sexual Medicine*. 2010;7(7):2359-2374. doi:10.1111/j.1743-6109.2010.01850.x

6. Quang N, Quang BV, Thảo NH, và cs. Phẫu thuật chỉnh cong dương vật mắc phải (bệnh peyronie) sử dụng vật tĩnh mạch chủ từ người cho chết não. *Tạp chí Nghiên cứu Y học*. 2023;167(6):88-96. doi:10.52852/tcncyh.v167i6.1656

7. El-Sakka AI. Prevalence of Peyronie's Disease Among Patients With Erectile Dysfunction. *European Urology*. 2006;49(3):564-569. doi:10.1016/j.eururo.2005.10.026

8. Schwarzer U, Sommer F, Klotz T, Braun M, Reifenrath B, Engelmann U. The prevalence of Peyronie's disease: results of a large survey. *BJU International*. 2001;88(7):727-730. doi:10.1046/j.1464-4096.2001.02436.x

9. Sommer F, Schwarzer U, Wassmer G, et al. Epidemiology of Peyronie's disease. *Int J Impot Res*. 2002;14(5):379-383. doi:10.1038/sj.ijir.3900863

10. Orsini A, Bologna E, Bignante G, et al. Peyronie's disease in the United States: A real-world, 13-year nationwide analysis of demographics, clinical characteristics, and treatment trends. *Andrology*. 2025;13(8):2265-2272. doi:10.1111/andr.70029

11. Navratil P, Chalupnik J, Tranova MN, Louda M, Kriz P, Navratil P. Clinical outcomes of the tunica albuginea plication for patients with Peyronie's disease: a bicentric retrospective analysis. *Basic Clin Androl*. 2025;35(1):16. doi:10.1186/s12610-025-00264-3

12. Moon DG, Cho SB, Hwang WK, Kim HJ, Ahn ST. Postoperative Progress of Deep Grid Incision and Sealing with Collagen Fleece for Treatment of Peyronie's Disease: Prospective Observational Study for 3 Years. *World J Mens Health*. 2025;43(4):898-907. doi:10.5534/wjmh.240201

13. Di Maida F, Cito G, Lambertini L, et

al. The Natural History of Peyronie's Disease. *World J Mens Health*. 2021;39(3):399-405. doi:10.5534/wjmh.200065

14. Soydaş T, Ünal S, Uzundal H, et al. Comparison of autologous venous grafts and three types of extracellular matrix grafts in Peyronie's disease surgery. *Turk J Med Sci*. 2024;54(5):893-899. doi:10.55730/1300-0144.5865

15. Shukla PK, Singh AK, Trivedi S, et al. Role of lingual mucosa as a graft material in the surgical treatment of Peyronie's disease. *Urol Ann*. 2024;16(3):227-232. doi:10.4103/ua.ua_3_24

16. Ulubay M, Akdeniz E. The Effect of Autologous Temporal Fascia Graft on Erectile Function and Psychometric Properties in Peyronie's Disease Patients. *Urol J*. 2022;20(1):48-55. doi:10.22037/uj.v19i.7376

17. Heinola I, Kantonen I, Mattila I, Alböck A, Venermo M. Cryopreserved Venous Allografts in Supra-inguinal Reconstructions: A Single Centre Experience. *European Journal of Vascular and Endovascular Surgery*. 2019;58(6):912-919. doi:10.1016/j.ejvs.2019.06.024

18. Wells W, Malas M, Baker CJ, Quardt SM, Barr ML. Depopulated vena caval homograft: a new venous conduit. *J Thorac Cardiovasc Surg*. 2003;126(2):498-503. doi:10.1016/s0022-5223(03)00208-3

19. Palek R, Massaro MS, Cervenková L, et al. Decellularized porcine vena cava grafts are fully repopulated after orthotopic implantation. *Discov Appl Sci*. 2024;6(5):242. doi:10.1007/s42452-024-05910-5

20. Tavakoli Tabassi K, Mottaghi M, Nekooei N, Salehi S, Aghaee A, Soltani S. Saphenous Vein Graft for Treatment of Peyronie's Disease, a Comparison between Single and Multiple Graft Reconstruction. *World J Plast Surg*. 2022;11(2):62-67. doi:10.52547/wjps.11.2.62

Summary

PRELIMINARY EVALUATION OF PENILE RECONSTRUCTION USING PLAQUE INCISION AND A HOMOLOGOUS VENA CAVA GRAFT FOR THE TREATMENT OF PEYRONIE'S DISEASE

This study aimed to evaluate the preliminary outcomes of plaque incision and penile reconstruction using a homologous vena cava graft in the treatment of Peyronie's disease at Viet Duc University Hospital. A clinical interventional study with preoperative and postoperative assessment was conducted on 15 patients undergoing surgery from October 2022 to February 2024. The mean age was 58.07 ± 9.9 years old. Most patients presented with leftward and/or dorsal curvature (86.67%). The mean preoperative curvature was $51.67 \pm 6.73^\circ$, which decreased to $6.67 \pm 4.08^\circ$ at 6 months postoperatively. The mean operative time was 106.87 ± 12.2 minutes. The average follow-up duration was 19.87 ± 4.36 months. The IIEF-5 score at 6 months postoperatively was 19.2 ± 1.27 . No graft rejection occurred. Preliminary results suggest that this technique is feasible, provides marked improvement in penile curvature with acceptable safety. However, because of the small sample size and the novel graft material, further studies with larger sample sizes, longer follow-up, and more appropriate study designs are needed to fully evaluate the long-term efficacy and safety of this approach.

Keywords: Peyronie's disease, homologous vena cava graft.