

# DINH DƯỠNG SỚM ĐƯỜNG TIÊU HOÁ CẢI THIỆN TÌNH TRẠNG DINH DƯỠNG Ở TRẺ RÒ DƯỠNG CHẤP NẶNG KÉO DÀI: BÁO CÁO CA BỆNH

Lưu Thị Mỹ Thực<sup>1</sup>, Cao Việt Tùng<sup>1</sup>, Vũ Mạnh Hoàn<sup>1</sup>, Lê Đình Công<sup>1</sup>,  
Phạm Anh Tho<sup>2</sup>, Doãn Ngọc Ánh<sup>2</sup> và Nguyễn Thị Thuý Hồng<sup>2,✉</sup>

<sup>1</sup>Bệnh viện Nhi Trung ương

<sup>2</sup>Trường Đại học Y Hà Nội

Rò dưỡng chấp tuy hiếm gặp, nhưng có thể tồn tại dai dẳng, gây suy dinh dưỡng và suy giảm miễn dịch. Người bệnh rò dưỡng chấp thường phải nhịn ăn và nuôi dưỡng tĩnh mạch kéo dài, dẫn đến suy dinh dưỡng và các biến chứng nhiễm trùng, chuyển hóa. Chúng tôi báo cáo một trường hợp bệnh nhi nam, 4 tuổi, xuất hiện rò dưỡng chấp ổ bụng sau phẫu thuật thay đoạn phình động mạch chủ bụng. Mặc dù lưu lượng rò cao, trẻ vẫn được cho ăn sớm bằng chế độ giảm chất béo - bổ sung triglycerid chuỗi trung bình. Khi thể trạng cải thiện, trẻ được phẫu thuật bít bạch mạch thành công. Đối với ca bệnh này, can thiệp dinh dưỡng đơn thuần không điều trị triệt để rò dưỡng chấp. Tuy nhiên dinh dưỡng tiêu hóa sớm bằng chế độ giảm chất béo - bổ sung triglycerid chuỗi trung bình đã giúp nâng cao thể trạng để chuẩn bị cho phẫu thuật, trong khi không làm nặng thêm tình trạng rò dưỡng chấp.

**Từ khoá:** Rò dưỡng chấp ổ bụng, chế độ ăn giảm chất béo bổ sung MCT.

## I. ĐẶT VẤN ĐỀ

Dịch dưỡng chấp (chyle) được tạo nên từ dịch bạch huyết (lymph) và chất béo nhũ hóa (chylomicron) có trong nhũ chấp (lacteal) từ bạch huyết ruột. Khi có bất kì đoạn nào trên tuần hoàn bạch huyết đi từ bụng qua ngực đến cổ trái mất liên tục, dịch dưỡng chấp có thể bị rò rỉ vào trong khoang thứ ba như khoang màng phổi, ổ bụng... gây nên rò dưỡng chấp.<sup>1</sup>

Phẫu thuật là nguyên nhân thường gặp nhất gây ra của rò dưỡng chấp, mặc dù tần suất gặp chỉ từ 0,2 đến 6,7%. Các phẫu thuật có nguy cơ rò dưỡng chấp cao liên quan đến động mạch chủ bụng, bóc tách hạch bạch huyết sau phúc mạc, cắt khối tá tụy, phẫu thuật vùng cổ trái, trung thất và thực quản.<sup>2</sup> Ngoài ra rò dưỡng

chấp còn có thể do bất thường bẩm sinh, chấn thương, tia xạ,...

Điều trị bảo tồn bao gồm dẫn lưu, dinh dưỡng và nội khoa được chỉ định đầu tay trong rò dưỡng chấp. Mục tiêu của can thiệp dinh dưỡng là:

- (1) Giảm lưu lượng bạch huyết bằng cách hạn chế dịch vào, kiểm soát huyết áp,
- (2) Bồi phụ nước và điện giải mất qua rò dưỡng chấp,
- (3) Bồi phụ chất dinh dưỡng mất qua rò dưỡng chấp để dự phòng suy dinh dưỡng,
- (4) Giảm lượng chất béo, đặc biệt loại chuỗi dài (LCT) để tạo điều kiện cho thành mạch tự lành.<sup>3</sup>

Trong các loại triglycerid, loại chuỗi trung bình (MCT) với cấu tạo từ các acid béo có 6 - 12 cacbon được hấp thu trực tiếp vào hệ tĩnh mạch cửa mà không phải qua hệ bạch huyết như LCT. Vì vậy, các chiến lược điều trị dinh dưỡng trong rò dưỡng chấp bao gồm nhịn ăn, chế độ ăn kiêng chất béo hoàn toàn và chế độ

Tác giả liên hệ: Nguyễn Thị Thuý Hồng

Trường Đại học Y Hà Nội

Email: bshong@hmu.edu.vn

Ngày nhận: 08/12/2021

Ngày được chấp nhận: 21/01/2022

ăn giảm chất béo - bổ sung MCT. Bên cạnh điều trị dinh dưỡng, có thể cân nhắc dùng octreotide nhằm làm giảm hấp thu triglyceride và lưu lượng mạch lách. Ở trẻ em, 80% trường hợp mạch bạch huyết sẽ tự lành với điều trị bảo tồn.<sup>4</sup> tuy nhiên thời gian nằm viện dài, trung bình khoảng 6 tuần.<sup>5</sup> Can thiệp nút bạch mạch qua da và phẫu thuật bó/vá bạch mạch là các can thiệp triệt căn, được tiến hành cho các trường hợp nặng hoặc bảo tồn thất bại.

Chúng tôi báo cáo trường hợp một bệnh nhi nam, 4 tuổi được chẩn đoán: Phình động mạch chủ bụng. Trẻ được phẫu thuật thay đoạn phình bằng ống nhân tạo. Sau phẫu thuật, trẻ xuất hiện rò dưỡng chấp vào ổ bụng và được can thiệp dinh dưỡng đặc hiệu lần lượt bằng nhịn ăn rồi chế độ ăn giảm chất béo - bổ sung MCT trước khi được phẫu thuật vá bạch mạch thành công.

## II. BÁO CÁO CA BỆNH

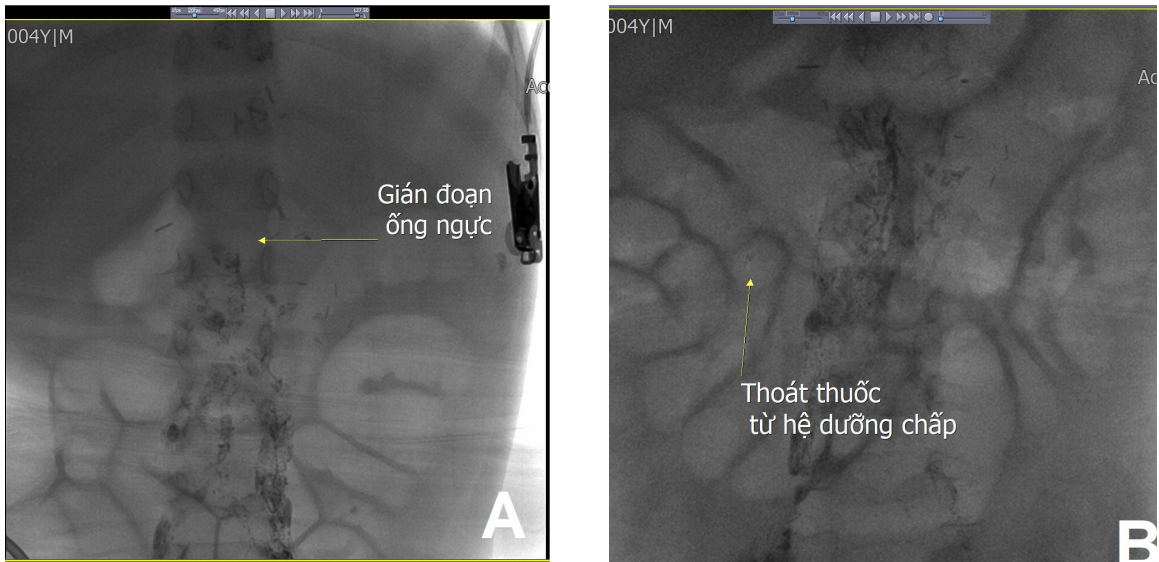
Bệnh nhi nam, 4 tuổi, được chuyển từ tuyến dưới lên Bệnh viện Nhi Trung ương với chẩn đoán suy đa tạng. Trẻ đã được chỉ định các xét nghiệm tầm soát tình trạng bệnh nặng và định hướng nguyên nhân (siêu âm, chụp cắt lớp vi tính ổ bụng) cho thấy, khối phình động mạch chủ bụng, hẹp động mạch thận phải. Với chẩn đoán: Phình động mạch chủ bụng kèm hẹp động mạch thận phải, trẻ được chỉ định phẫu thuật thay đoạn phình bằng ống nhân tạo và trồng lại động mạch thận phải.

Diễn biến bệnh sau phẫu thuật: Tuần đầu, dẫn lưu ổ bụng < 100 ml/ngày (8 ml/kg/ngày), dịch vàng trong. Trẻ được chỉ định nhịn ăn, nuôi dưỡng tĩnh mạch hoàn toàn. Từ tuần thứ hai,

lượng dịch tăng lên 900 - 1700 ml/ngày (70 - 130 ml/kg/ngày), chuyển vàng đục. Xét nghiệm sinh hóa dịch dẫn lưu đủ tiêu chuẩn rò dưỡng chấp, số lượng tế bào bạch cầu 1907/ $\mu$ L, trong đó tế bào lympho chiếm 83% (Bảng 2.1). Trẻ tiếp tục được chỉ định nhịn ăn, nuôi dưỡng tĩnh mạch hoàn toàn (tổng dịch vào 100 ml/kg/ngày); Octreotide truyền tĩnh mạch liên tục trong 24 giờ, khởi đầu từ liều 1  $\mu$ g/kg/ngày tới liều 10  $\mu$ g/kg/h và thuốc điều trị tăng huyết áp (huyết áp duy trì 100/60/73 mmHg) trong vòng 41 ngày. Tuy nhiên, lượng dịch dẫn lưu ổ bụng không giảm, trung bình 1000 ml/ngày (100 ml/kg/ngày), trẻ sụt 3 kg, teo cơ, mất lớp mỡ dưới da; rối loạn điện giải (hạ natri 120 - 125 mmol/L, bình thường: 135 - 145 mmol/L); hạ albumin máu 21 g/L (bình thường: 38 - 47 g/L); suy giảm miễn dịch: giảm IgG 1,12 (bình thường: 5,1 - 12,6 g/L), giảm IgM 0,32 g/L (bình thường: 0,4 - 1,3 g/L). Hình ảnh thăm dò hệ bạch mạch lần 1 cho thấy, đứt ống ngực ngang vị trí L1 (Hình 1). Vì vậy, trẻ được can thiệp nút bạch mạch bằng keo sinh học. Kết quả, tình trạng lâm sàng không cải thiện nên trẻ tiếp tục được thăm dò bạch mạch sau 2 tuần. Kết quả, có sự rò rỉ chất cản quang qua nhiều nhánh bàng hệ mới phát triển sau khi nút ống ngực. Trẻ được can thiệp nút các nhánh bạch mạch này, tuy nhiên nhánh bàng hệ nhiều và khó tiếp cận. Sau can thiệp lần 2, lượng dịch dưỡng chấp có giảm nhưng vẫn khá nhiều 600 - 700 ml/ngày (60 - 70 ml/kg/ngày) và xét nghiệm dịch dẫn lưu đủ tiêu chuẩn dịch dưỡng chấp (triglyceride = 3,97 mmol/L, cholesterol = 0,97 mmol/L, số lượng tế bào = 770/ $\mu$ L, tế bào lympho chiếm 80%) (Bảng 1).

**Bảng 1. Đặc điểm sinh hóa của dịch dưỡng chấp**

Điện di lipid	Chylomicron (+)
Triglycerid dịch	> 1,24 mmol/L hoặc lớn hơn nồng độ huyết tương <sup>6</sup>
Cholesterol dịch	< 0,58 mmol/L hoặc nhỏ hơn nồng độ huyết tương <sup>6</sup>
Tế bào dịch	Số lượng trên 1000/ $\mu$ L với ưu thế lympho bào (> 80%) <sup>5</sup>

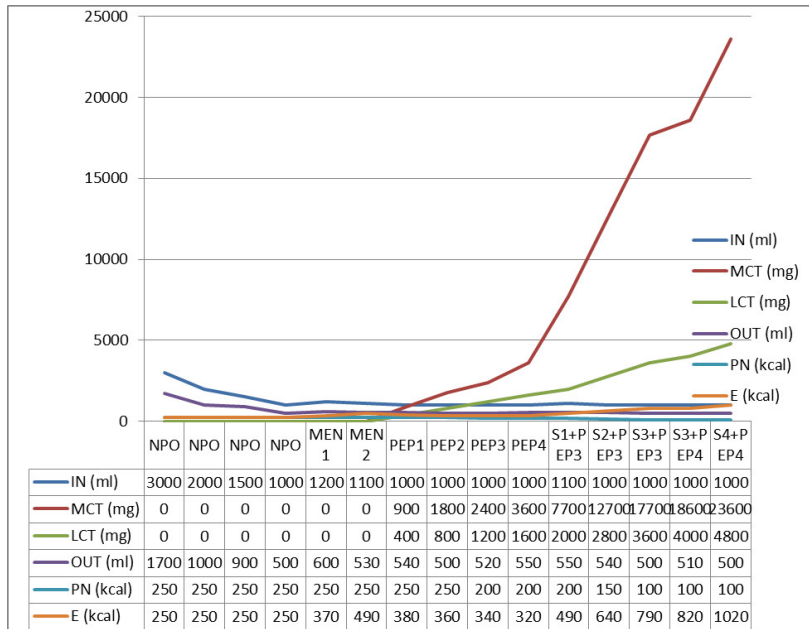


**Hình 1. Chụp thăm dò hệ bạch huyết phát hiện sự gián đoạn của ống ngực ngang mức L1 (A) và các ổ thoát thuốc từ các nhánh bạch huyết nhỏ (B)**

Sau can thiệp 3 ngày, trẻ được khởi động ăn đường miệng. Do có suy dinh dưỡng nặng kèm theo đói ăn kéo dài, chúng tôi tầm soát điện giải đồ và bổ sung thiamine 200 mg/ngày trước nhằm dự phòng hội chứng nuôi ăn lại. Trẻ được khởi động bằng dinh dưỡng đường tiêu hóa tối thiểu (Minimal enteral nutrition/trophic feeding) với dung dịch maltodextrin 12,5% tốc độ 1 ml/h để đánh giá dung nạp đường tiêu hóa. Trẻ ăn tiêu, điện giải đồ ổn định nên chuyển sang ăn sữa thủy phân và tăng dần về số lượng. Sau đó, trẻ được chỉ định chế độ ăn giảm chất béo (năng lượng đến từ lipid chiếm tối đa 20% tổng năng lượng). Phần lớn lipid ở dưới dạng triglycerid chuỗi trung bình để không bị mất qua đường bạch mạch. Lượng LCT được duy trì ở mức tối thiểu tương đương 2 - 4% tổng năng lượng để dự phòng thiếu acid béo thiết yếu.<sup>7</sup> Để xây dựng được chế độ ăn ưu thế MCT, trẻ được dùng sữa công thức thủy phân có chứa 51% MCT và bột được nấu từ bột gạo, rau củ, bột amino acid và bột MCT. (Bảng 2) Ngoài ra do trước khi cho ăn lại, nồng độ 25 - OH - D và kẽm huyết thanh lần lượt là 25 nmol/L (bình thường: 75 - 250 nmol/L) và 3,15  $\mu$ mol/L (bình thường: > 9,9  $\mu$ mol/L) nên trẻ được bổ sung các vitamin tan trong dầu và kẽm theo liều điều trị. Trên lâm sàng, tình trạng rò dưỡng chấp không tăng lên, trẻ tăng cân, không còn hạ natri máu và các biểu hiện thiếu vi chất. Trong suốt quá trình này, tổng lượng dịch vào (ăn và thuốc) vẫn giới hạn ở 100 ml/kg/ngày. Khi năng lượng đường tiêu hóa chưa đạt nhu cầu khuyến nghị, trẻ được nuôi dưỡng tĩnh mạch bổ sung. Chế độ dinh dưỡng cụ thể được trình bày trong Hình 2.

**Bảng 2. Chế độ ăn giảm chất béo bổ sung MCT**

Thực phẩm	Năng lượng	Protein	Lipid		Thể tích
			Chất béo	MCT	
Sữa peptamen junior	30 kcal	1,4 g	1,3 g	0,9 g (51%)	30 ml
Súp	200 kcal	11 g	5,8 g	5 g (86%)	100 ml

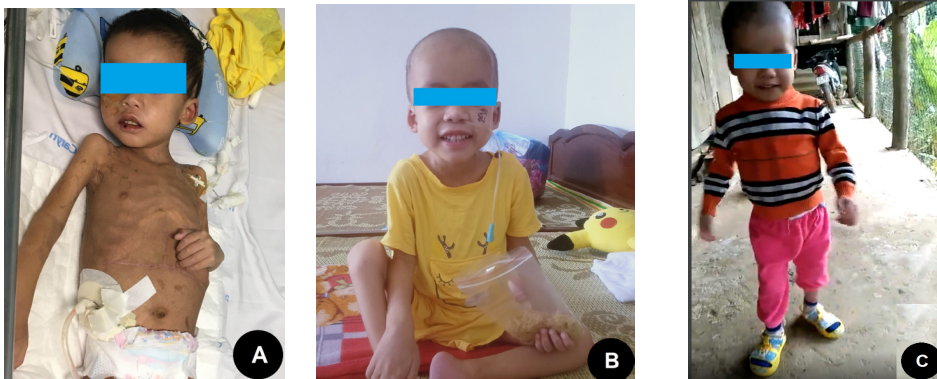

**Hình 2. Mối tương quan giữa tình trạng rò dưỡng chấp và chế độ ăn của trẻ**

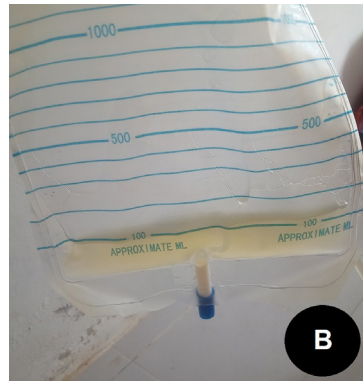
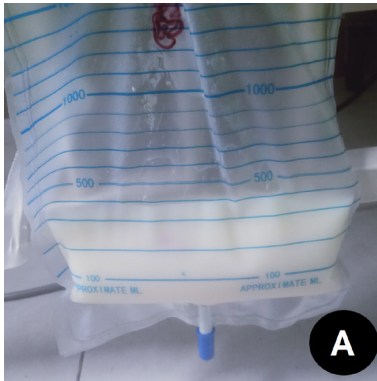
IN: dịch vào, OUT: dịch ổ bụng (ml/ngày), PN: dinh dưỡng tĩnh mạch, E: năng lượng (kcal/ngày), MCT: triglyceride chuỗi trung bình đường tiêu hóa, LCT: triglyceride chuỗi dài đường tiêu hóa (mg/ngày), NPO: nhịn ăn, MEN<sub>n</sub>: dinh dưỡng tiêu hóa tối thiểu n ml/kg/h, PEP<sub>n</sub>: Peptamen 30 ml x n bữa/ngày, S<sub>a</sub>PEP<sub>b</sub>: súp 100 ml x a bữa/ngày + Peptamen 30 ml x b bữa/ngày.

Sau 2 tháng, trẻ được phẫu thuật vá bạch mạch và nút các nhánh bàng hệ bằng keo sinh học. Lượng dẫn lưu ổ bụng giảm từ 500 ml/ngày trong tuần đầu đến 50 ml/ngày trong tuần thứ 2. Trẻ được ăn lại chế độ giảm chất béo - bổ sung MCT từ ngày thứ 3 sau can thiệp. Lượng dịch không tăng, trẻ tăng 2 kg và được rút dẫn lưu ổ bụng. Sau 1 tháng, trẻ ăn uống bình thường, siêu âm lại không phát hiện dịch ổ bụng.

**Hình 3. Hình ảnh bệnh nhi:** Trước can thiệp dinh dưỡng (A), trẻ sụt 3 kg so với lúc khỏe, teo cơ,



mất lớp mỡ dưới da nhiều, loét miệng. Sau can thiệp dinh dưỡng (B): trẻ ngồi được, tự ăn đường miệng; tăng 4,5 kg và đủ điều kiện phẫu thuật. Sau phẫu thuật vá bạch mạch 1,5 tháng (C): trẻ ăn uống bình thường, tăng cân và đi lại được



Hình 4. Dịch dẫn lưu ổ bụng: Trước phẫu thuật (A) và sau phẫu thuật vá bạch mạch (B)

### III. BÀN LUẬN

Trẻ có rò dưỡng chấp lưu lượng cao ( $> 20$  ml/kg/ngày) nên chưa có chỉ định chế độ ăn cho rò dưỡng chấp. Trẻ tạm nhịn ăn và được nuôi dưỡng tĩnh mạch hoàn toàn. Phẫu thuật bó bạch mạch được cân nhắc vì tổn thương xác định trên chụp bạch mạch và không thể giải quyết bằng can thiệp mạch. Tuy nhiên, thể trạng của người bệnh không cho phép một cuộc đại phẫu. Cụ thể, trẻ suy dinh dưỡng nặng từ lúc nhập viện và tiếp tục sụt cân nhiều trong đợt bệnh này. Tình trạng suy đa tạng trước phẫu thuật thay đoạn phình động mạch chủ và rò dưỡng chấp sau phẫu thuật dẫn đến tình trạng giảm albumin máu và nhiễm trùng nặng. Tất cả đều là những yếu tố tiên lượng trước mổ dè dặt nên trẻ tiếp tục được nuôi dưỡng tĩnh mạch hoàn toàn.

Trong 41 ngày đầu, mặc dù đã nhịn ăn, hạn chế dịch vào, octreotide liều tối ưu, kiểm soát huyết áp và albumin máu tích cực nhưng lượng dịch dưỡng chấp của trẻ vẫn rất nhiều 900 - 1700 ml/ngày (70 - 130 ml/kg/ngày). Với tiền sử suy dinh dưỡng mạn tính, cộng thêm năng lượng mất qua rò dưỡng chấp, nhu cầu năng lượng của trẻ tăng lên đáng kể. Tuy nhiên, dịch nuôi dưỡng tĩnh mạch tối ưu cũng chỉ cung cấp được 21% nhu cầu năng lượng khuyến nghị cho trẻ (Bảng 3) nên trên lâm sàng, trẻ có sụt cân, teo cơ, mất lớp mỡ dưới da nặng và có các biểu hiện của thiếu vi chất. Vì vậy, chúng tôi quyết định khởi động dinh dưỡng đường tiêu hóa trở lại mặc dù lưu lượng rò dưỡng chấp còn cao.

Bảng 3. Công thức dịch nuôi dưỡng tĩnh mạch tối ưu<sup>8</sup>

Nuôi dưỡng tĩnh mạch hoàn toàn	Trẻ 4 tuổi, nặng 10 kg, dài 100 cm
Tổng dịch	100 ml/kg/ngày
Lipid truyền tĩnh mạch	2 g/kg cân nặng/ngày (20 g)
Glucose	10% (22,5 g)
Protein	0,95 g/kg cân nặng lý tưởng/ngày (11,5 g)
Na <sup>+</sup>	2 - 3 mEq/kg/ngày
K <sup>+</sup>	2 - 3 mEq/kg/ngày



**Nuôi dưỡng tĩnh mạch hoàn toàn****Trẻ 4 tuổi, nặng 10 kg, dài 100 cm**

Tổng năng lượng :

- Thực tế

250 kcal/ngày

- Nhu cầu khuyến nghị

1186 kcal/ngày

Chúng tôi nhận thấy sự phức tạp trong xây dựng chế độ ăn rò dưỡng chấp ở trẻ em có thể là rào cản đối với dinh dưỡng đường tiêu hóa sớm. Cụ thể, trẻ có nhu cầu năng lượng đặc biệt cao để bù đắp sự mất mát qua rò dưỡng chấp, trong khi lượng dịch vào cần giới hạn để tránh tăng áp lực thủy tĩnh trong lòng mạch. Nếu tăng đậm độ năng lượng để tối ưu năng lượng thì áp suất thẩm thấu của công thức nuôi dưỡng quá cao có thể làm tổn thương niêm mạc ruột của trẻ. Bên cạnh đó, việc lựa chọn thực phẩm để đảm bảo giảm chất béo mà vẫn bổ sung MCT là rất khó khăn, trong khi các chế phẩm bổ sung MCT còn hạn chế.

Tuy nhiên, nuôi dưỡng tĩnh mạch kéo dài không hiệu quả về mặt dinh dưỡng (bảng 3) và có thể gây ra nhiều biến chứng cơ học, nhiễm trùng và chuyển hóa.<sup>8</sup> Cụ thể ở ca bệnh này, trẻ có nhiễm trùng liên quan đến catheter tĩnh mạch trung tâm, tình trạng ứ mật do nuôi dưỡng tĩnh mạch kéo dài cũng như suy dinh dưỡng và thiếu vi chất. Vì vậy, chúng tôi đề xuất can thiệp dinh dưỡng đường tiêu hóa sớm trong rò dưỡng chấp dựa trên các nguyên tắc (1) chế độ ăn giảm chất béo (lipid chiếm < 20% tổng năng lượng), chủ yếu dưới dạng MCT (2) hạn chế dịch vào, (3) bổ sung acid béo thiết yếu (LCT chiếm 2 - 4% tổng năng lượng), vitamin tan trong dầu, kẽm, selen.

**IV. KẾT LUẬN**

Rò dưỡng chấp có thể kéo dài và gây ra nhiều biến chứng về dinh dưỡng, chuyển hóa và miễn dịch. Can thiệp dinh dưỡng vẫn là điều trị đầu tay trong quản lý rò dưỡng chấp. Nhịn

ăn và nuôi dưỡng tĩnh mạch hoàn toàn kéo dài không hiệu quả và an toàn cho người bệnh. Vì vậy, cần can thiệp dinh dưỡng đường tiêu hóa sớm bằng chế độ ăn đặc hiệu nhằm dự phòng các biến chứng về dinh dưỡng, chuyển hóa, trong khi vẫn giảm áp lực lên hệ bạch huyết.

**TÀI LIỆU THAM KHẢO**

1. Delaney SW, Shi H, Shokrani A, Sinha UK. Management of Chyle Leak after Head and Neck Surgery: Review of Current Treatment Strategies. *Int J Otolaryngol.*:13.
2. Sriram K, Meguid RA, Meguid MM. Nutritional support in adults with chyle leaks. *Nutr Burbank Los Angel Cty Calif.* 2016;32(2):281 - 286.
3. Nutritional management in patients with chyle leakage: a systematic review | European Journal of Clinical Nutrition. Accessed December 7, 2021. <https://www.nature.com/articles/ejcn201548>
4. Dugue L, Sauvanet A, Farges O, Goharin A, Le Mee J, Belghiti J. Output of chyle as an indicator of treatment for chylothorax complicating oesophagectomy. *Br J Surg.* 1998;85(8):1147 - 1149.
5. Büttiker V, Fanconi S, Burger R. Chylothorax in Children. *Chest.* 1999;116(3):682 - 687.
6. Staats BA, Ellefson RD, Budahn LL, Dines DE, Prakash UB, Offord K. The lipoprotein profile of chylous and nonchylous pleural effusions. *Mayo Clin Proc.* 1980;55(11):700 - 704.
7. Cober MP, Gura KM, Mirtallo JM, et al. ASPEN lipid injectable emulsion safety

recommendations part 2: Neonate and pediatric considerations. *Nutr Clin Pract.* n/a(n/a).

8. Ukleja A, Romano MM. Complications of parenteral nutrition. *Gastroenterol Clin North Am.* 2007;36(1):23 - 46.

## SUMMARY

# EARLY ENTERAL NUTRITION IMPROVED NUTRITIONAL STATUS WITH PROLONGED POSTOPERATIVE CHYLE LEAKS: A CASE REPORT

Chyle leak is a rare but persistent postoperative complication, leading to multiple adverse events such as malnutrition and immunodeficiency. Total parenteral nutrition is usually the preferred delivering method in chyle leaks. However it provides insufficient energy, can lead to infection and metabolic derangements. We report a case of a 4 years old male with chyloperitoneum after an open surgical repair of an abdominal aortic aneurysm. He received early enteral nutrition intervention with a low fat, MCT diet. When his nutritional status was improved, he underwent successful surgical lymphatic ligation. In this case, enteral nutrition with a low fat, MCT diet has failed to resolve the chyle leak. However, it is crucial to provide patients nutrients and electrolytes while still reducing pressure on the lymphatic system.

**Keywords:** Chyloperitoneum, postoperative, low fat diet, medium chain triglyceride, children.