



TẠP CHÍ NGHIÊN CỨU Y HỌC TRƯỜNG ĐẠI HỌC Y HÀ NỘI

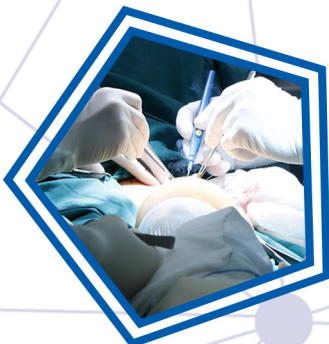
ISSN 2354 - 080X

Hình ảnh cộng hưởng từ tổn thương đám rối thần kinh cánh tay sản khoa ở trẻ em
Phẫu thuật nội soi hoàn toàn sửa van hai lá: những kinh nghiệm ban đầu tại
Bệnh viện E

Nghiên cứu chỉ số free - β hCG, PAPP - A và khoảng sáng sau gáy của thai
từ 11 tuần đến 13 tuần 06 ngày

Đột biến gen *EGFR* và mối liên quan với một số yếu tố lâm sàng ở bệnh nhân
ung thư biểu mô tuyến phổi

Hình ảnh cộng hưởng từ tổn thương đám rối thần kinh cánh tay sản khoa ở trẻ em



Tập 137, Số 1, Tháng 02 Năm 2021